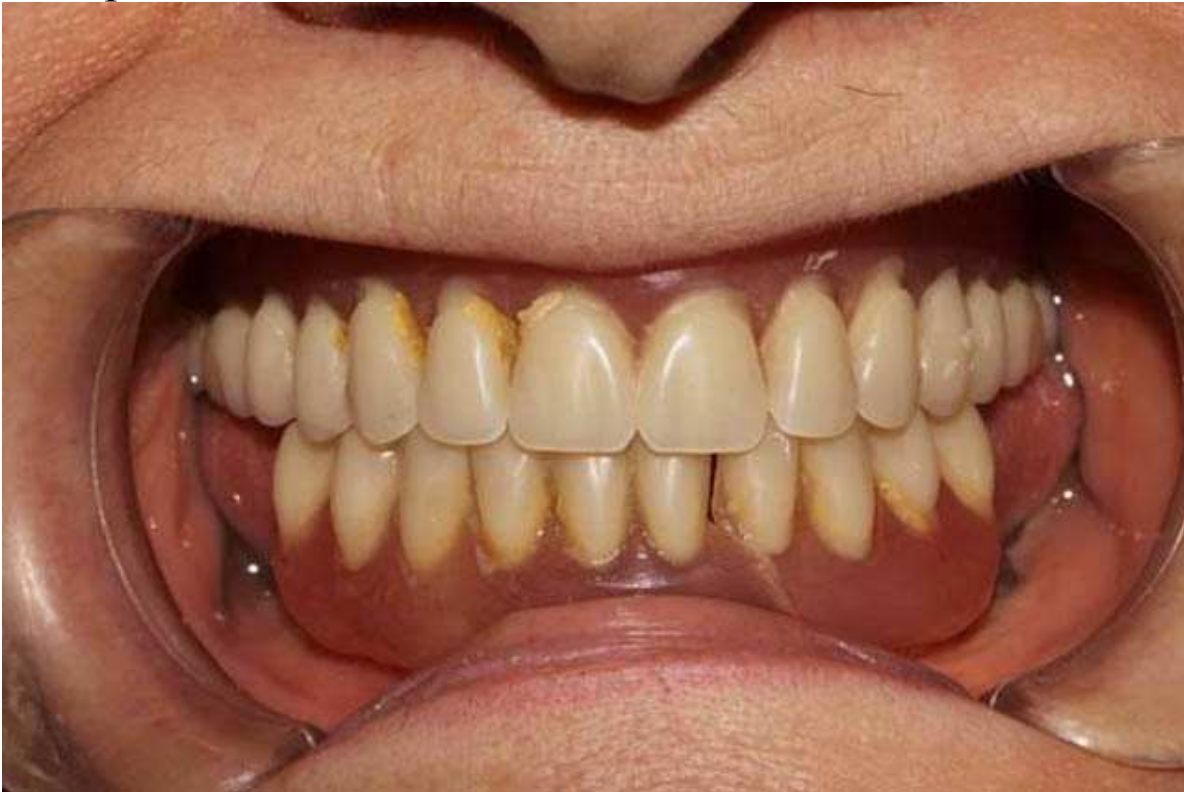
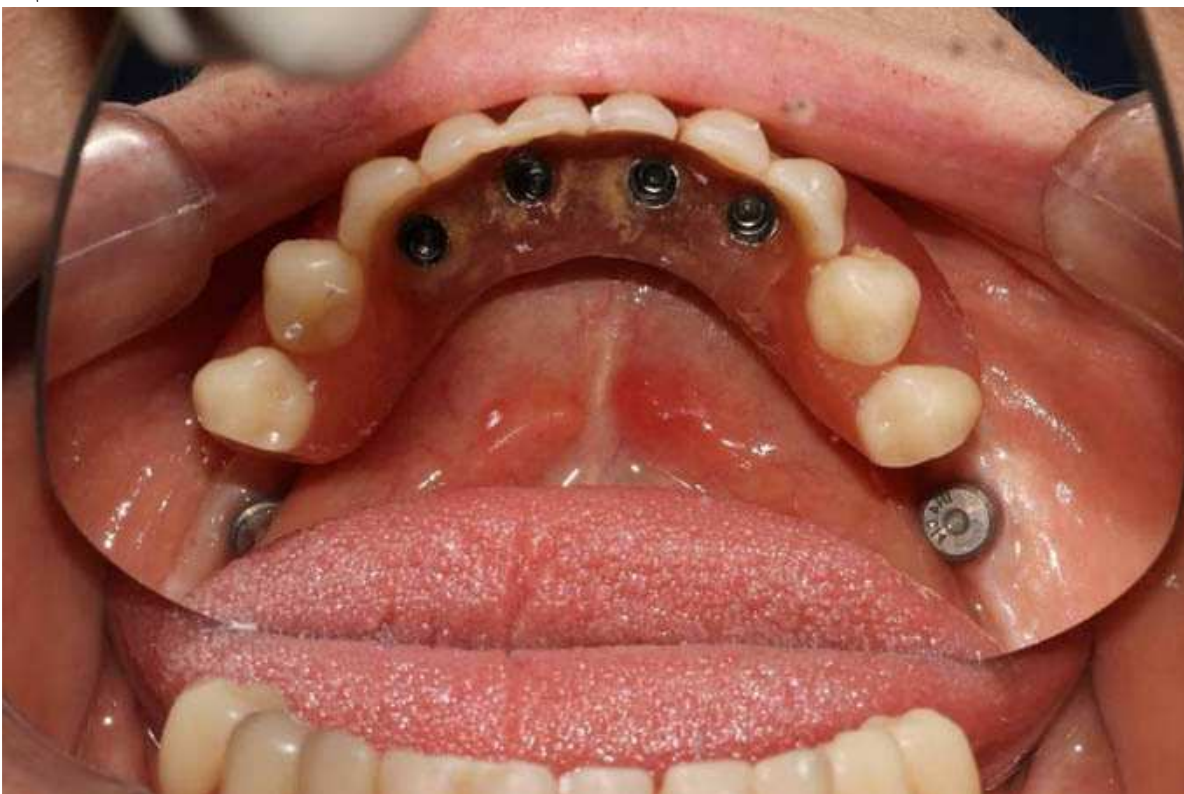
Тотальна реабілітація на імплантатах протезами з трансоклюзійною фіксацією

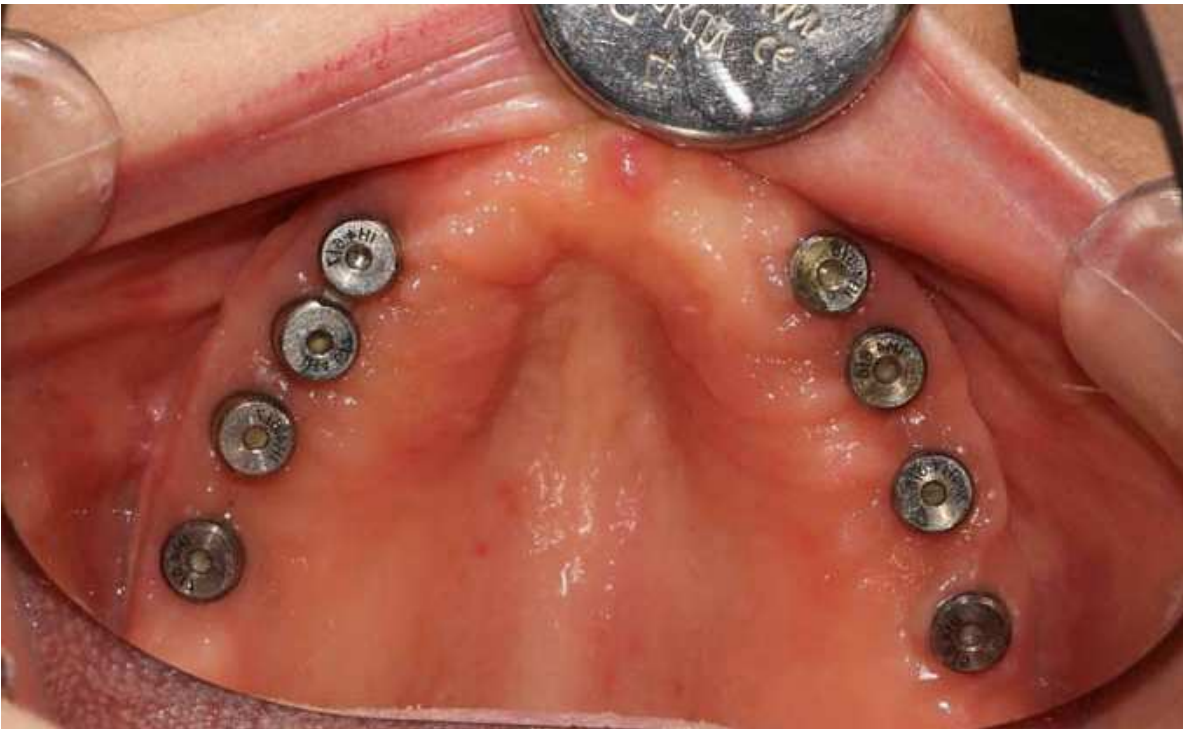Пацієнтка, 80 років, звернулася з повним знімним протезом на верхній щелепі



і провізornoю конструкцією на гвинтовій фіксації на нижній щелепі.



На верхній щелепі раніше були встановлені 8 імплантів, на нижній щелепі 6. Основні побажання пацієнтки були – незнімні конструкції і найбільші зуби.



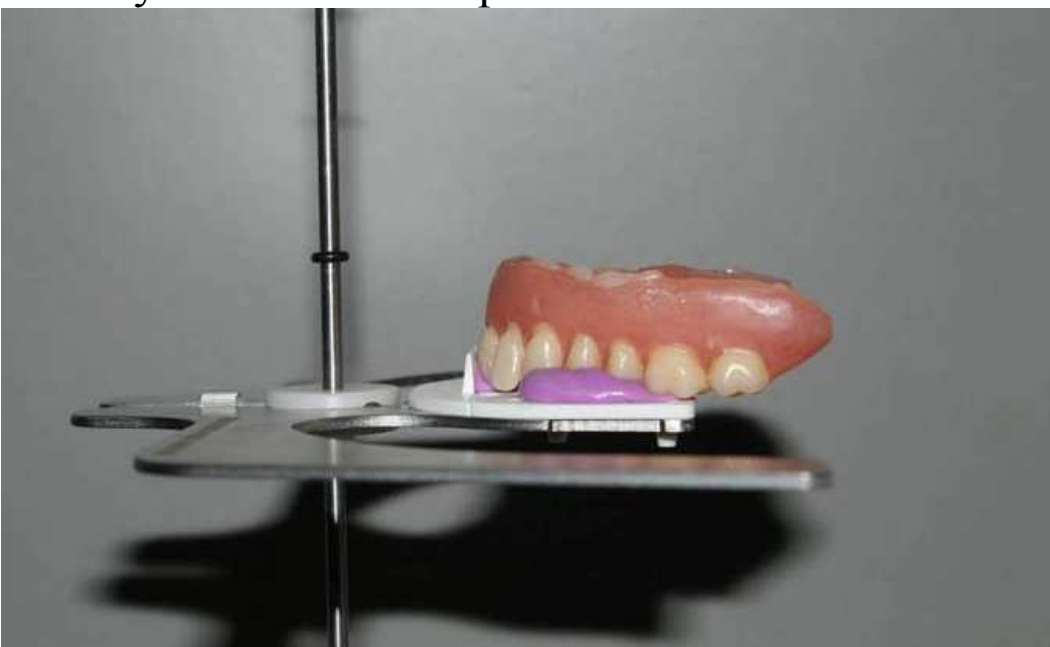Визначили естетичні і функціональні параметри фронтальної групи зубів, визначили горизонт аналізатором Койса і ЦС.

У результаті отримали 2 суцільні відфрезеровані ПММА конструкції на гвинтовій фіксації для відпрацювання функції, дикції, естетичний параметрів зубів і ясенної частини протезів. Також, провізорні конструкції дозволили оцінити рівень гігієни пацієнтки, що безумовно відіграє важливу роль у довгострокових перспективах подібних конструкцій.

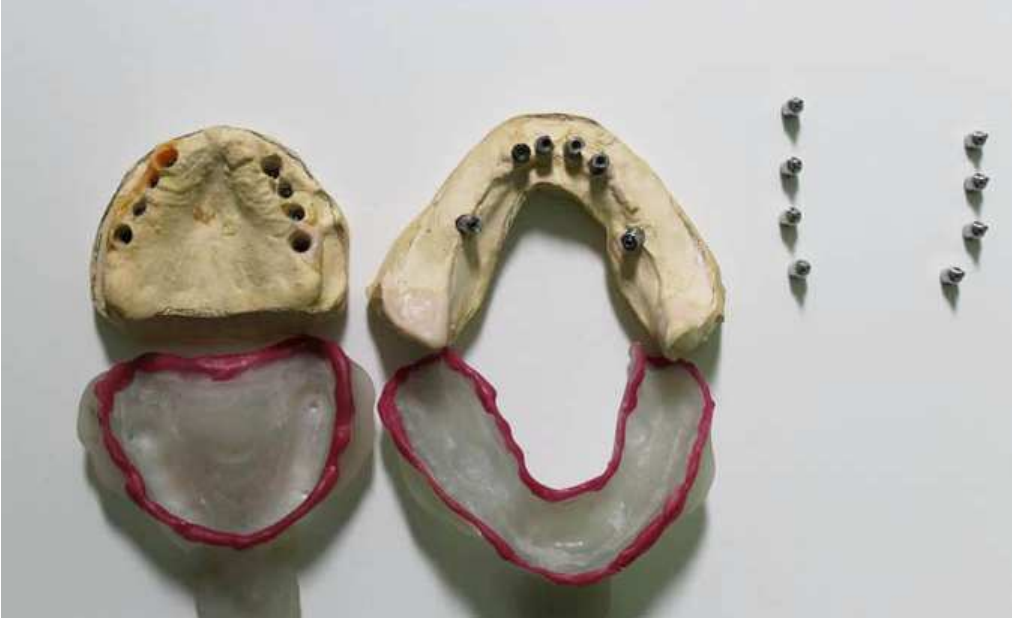
Через 1 місяць демонтували провізорні конструкції, відсканували, відфрезерували 2 цирконієві дуги, які були точними копіями тимчасових конструкцій. Розфарбували та встановили.

Фотозвіт роботи

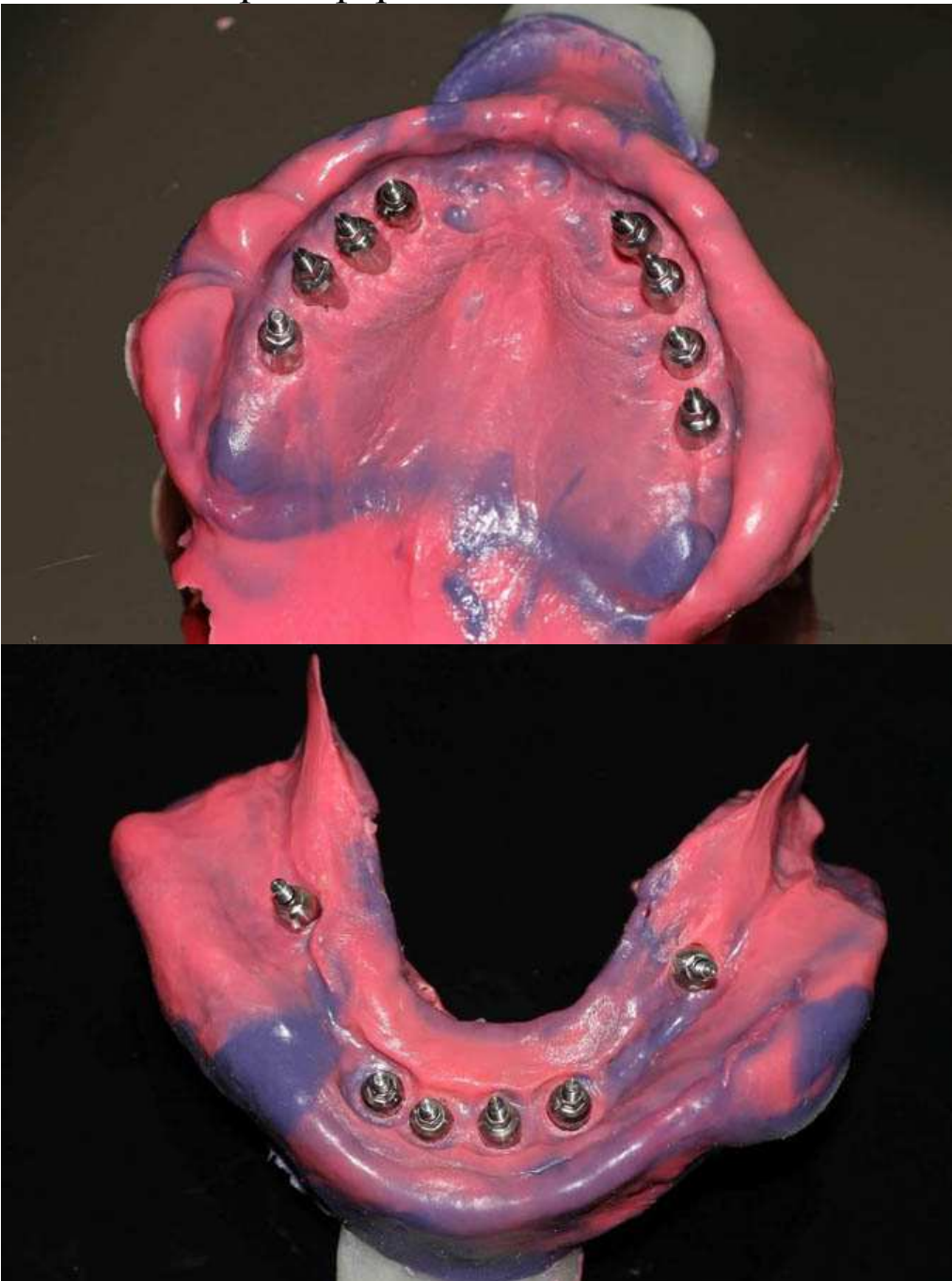
Застосування аналізатора Койса:



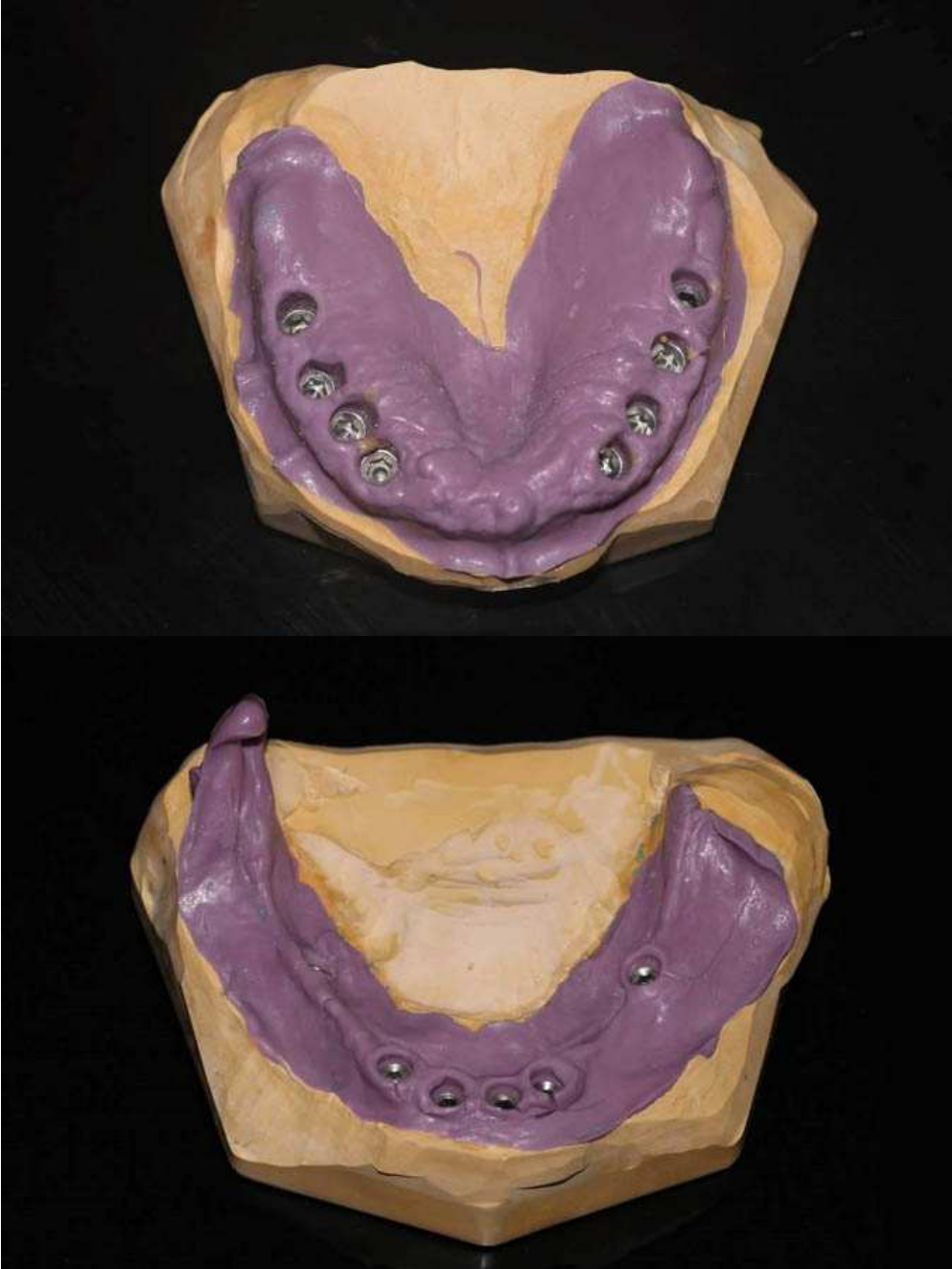
Допоміжні моделі зі встановленими аналогами:



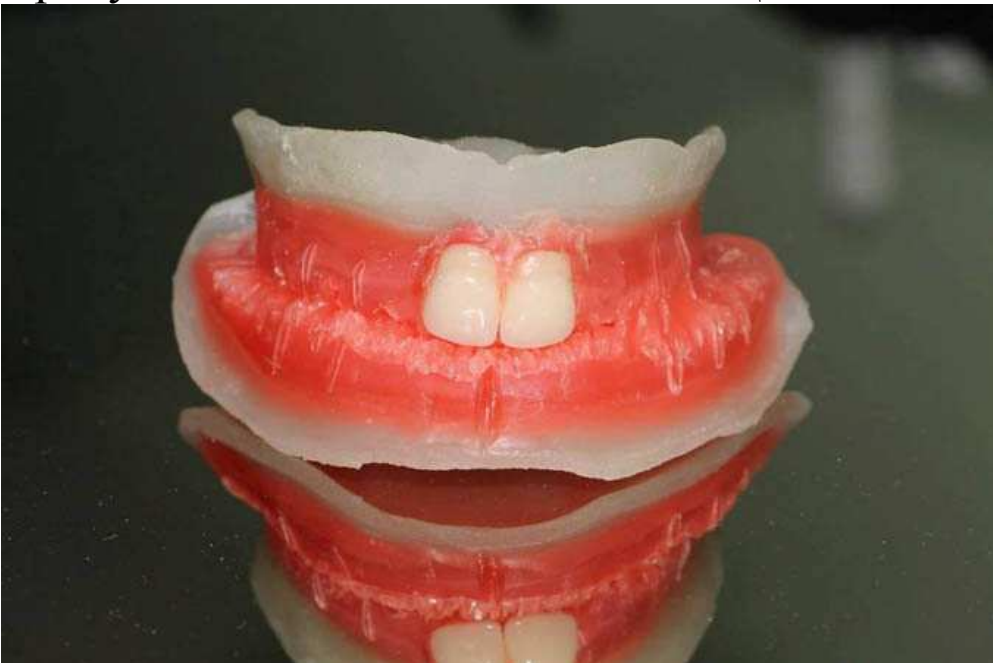Відбитки з трансферами:



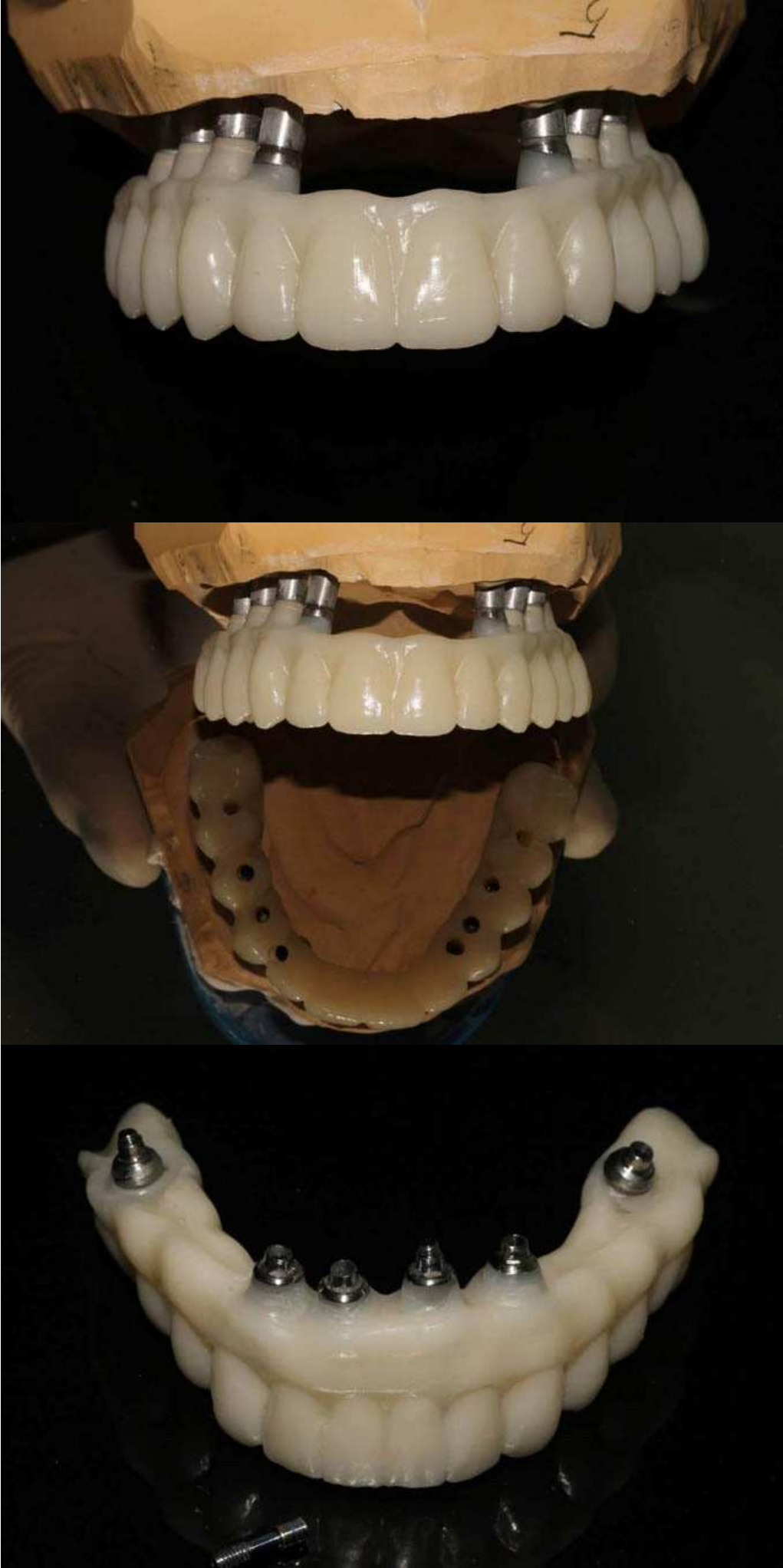
Робочі моделі з ясенними масками:



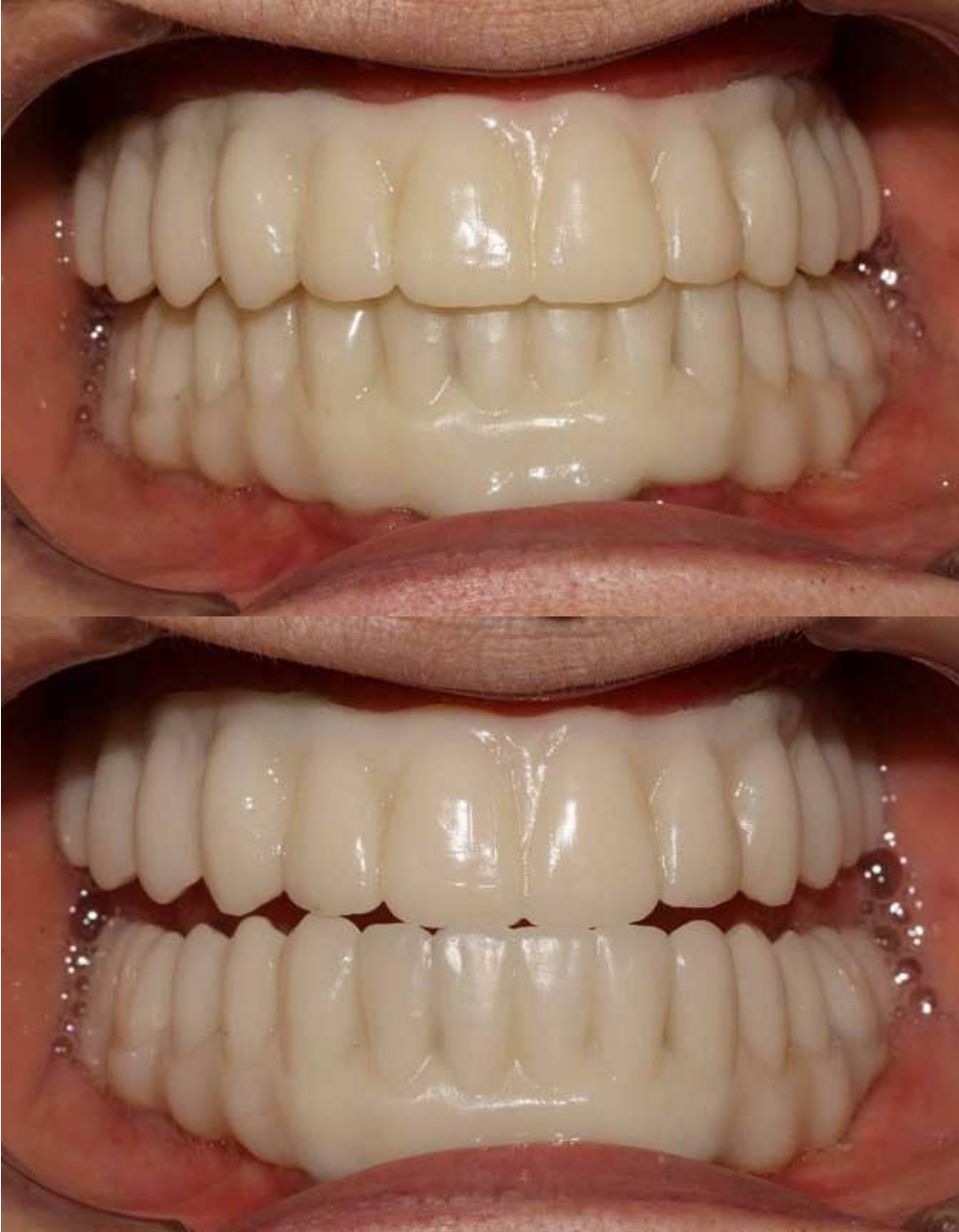Прикусні шаблони для визначення ЦС:



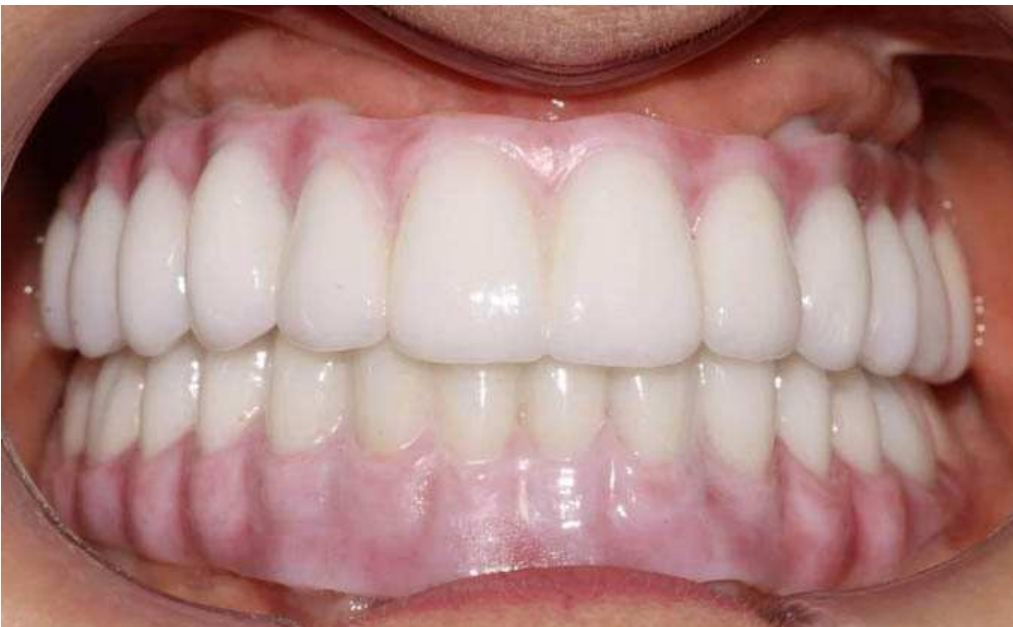Провізорна ПММА-конструкція на моделі:

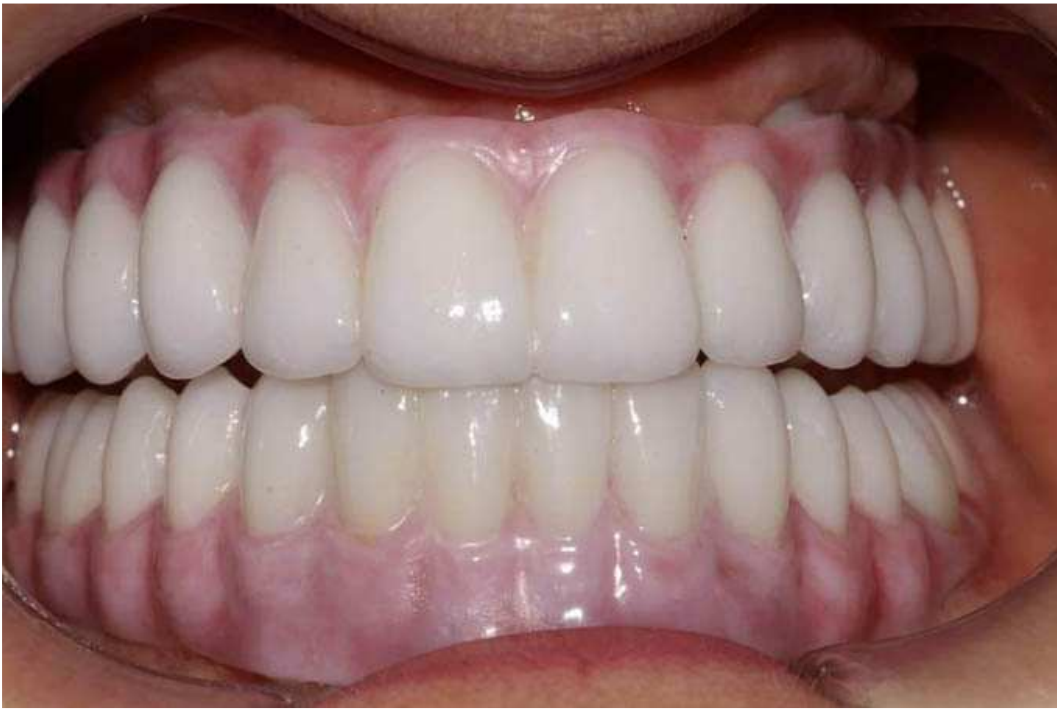

Провізорна ПММА-конструкція в ротовій порожнині:

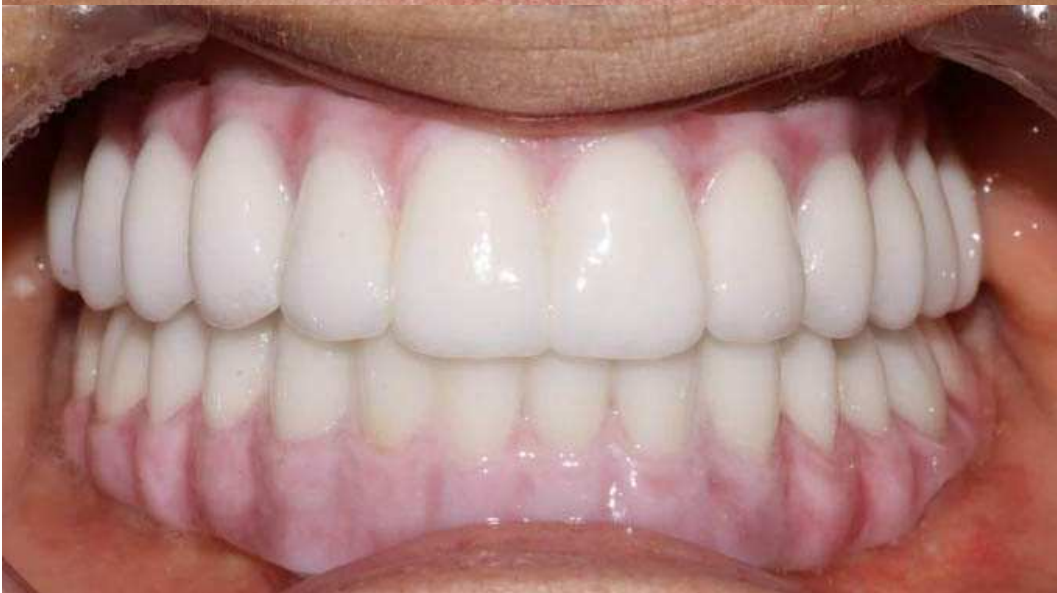
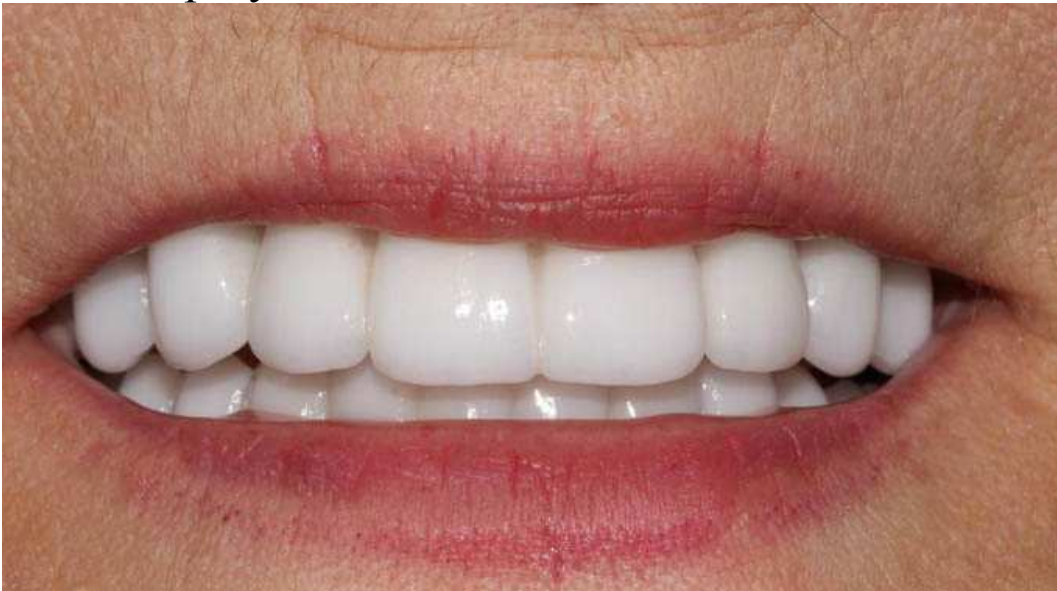
Постійна суцільноцирконієва конструкція в ротовій порожнині:





Готовий результат:



Автори: Артем Малхасян, лікар-стоматолог