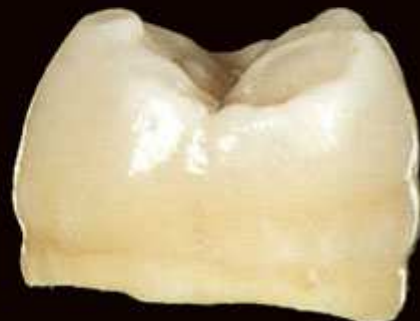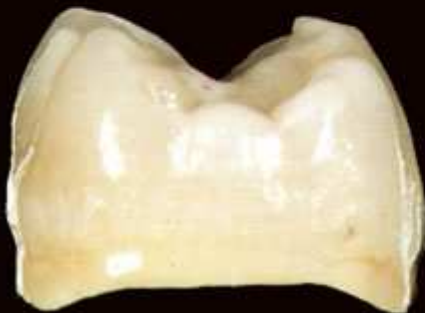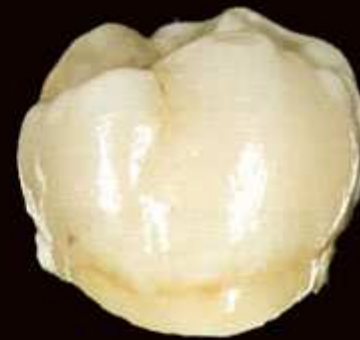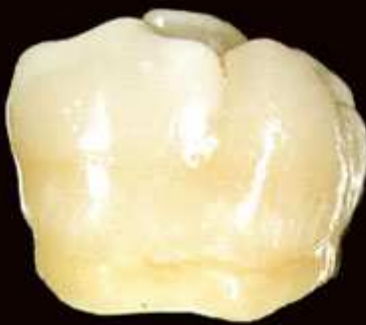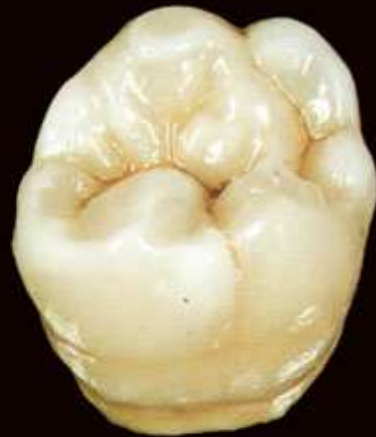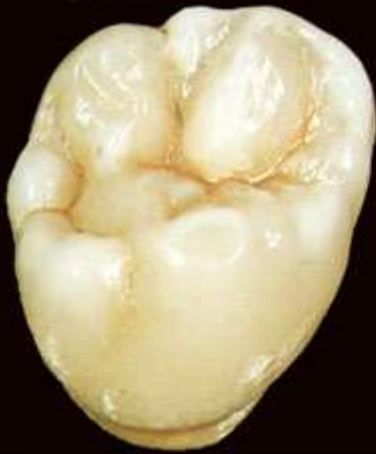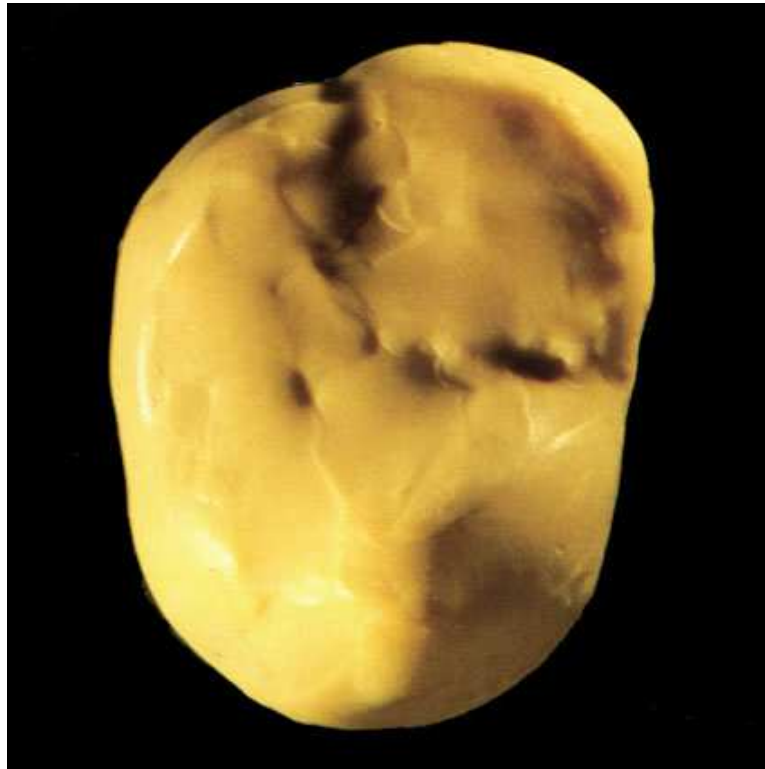


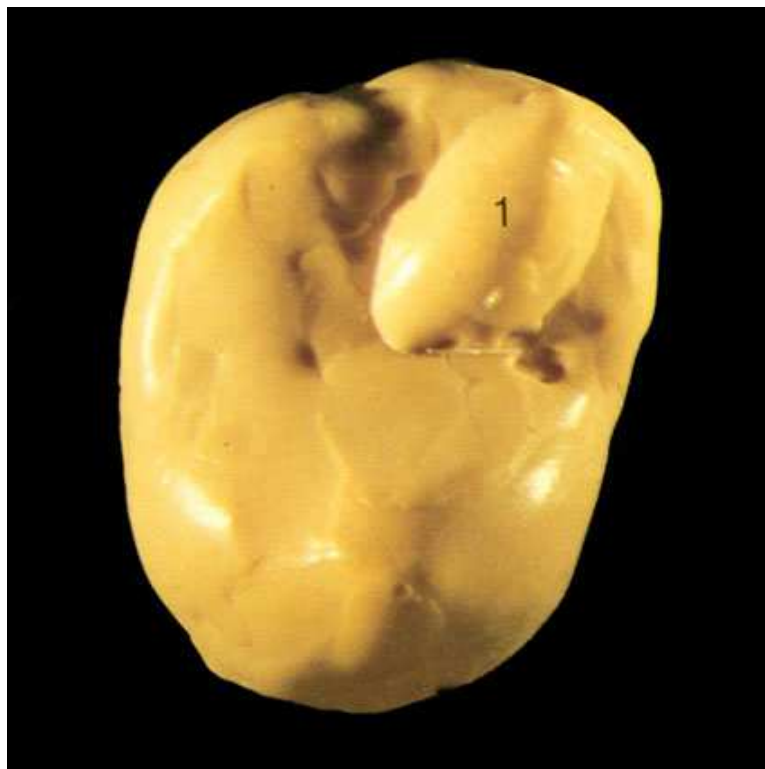Другий верхній правий моляр

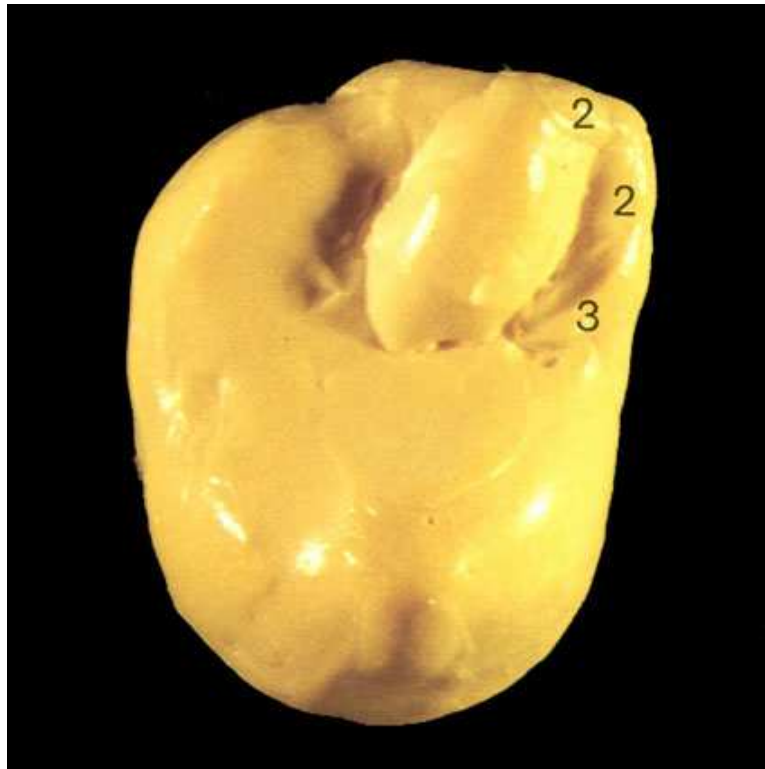



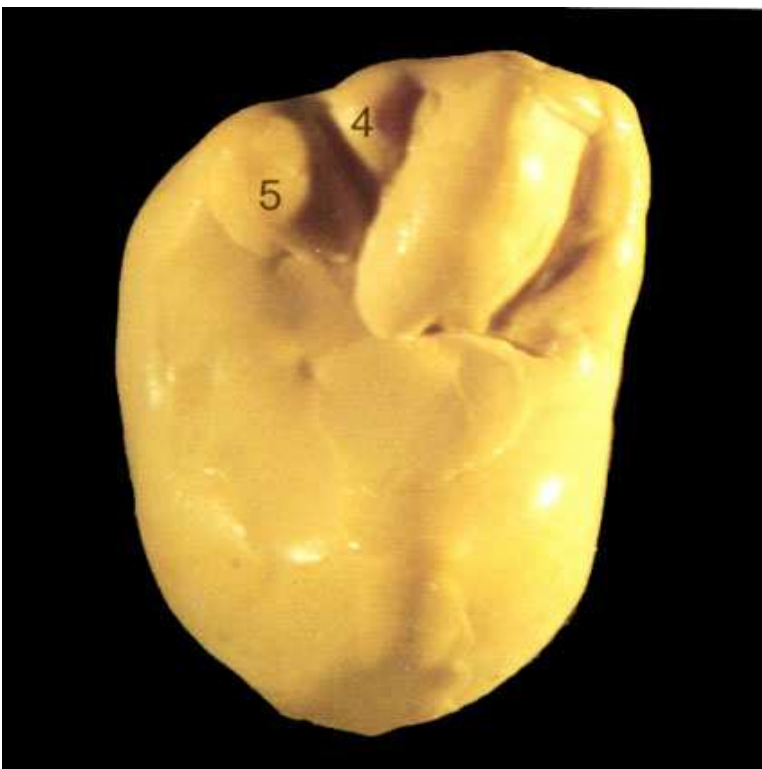Початкова ситуація перед моделюванням жувальної поверхні зуба. Зовнішні контури оформлені. Відсутні горби і фісури.



Спочатку на мезіально-щічному горбі оформляється основний валик (1), що утворює його верхівку. Валик зберігає свою ширину до центральної ямки.

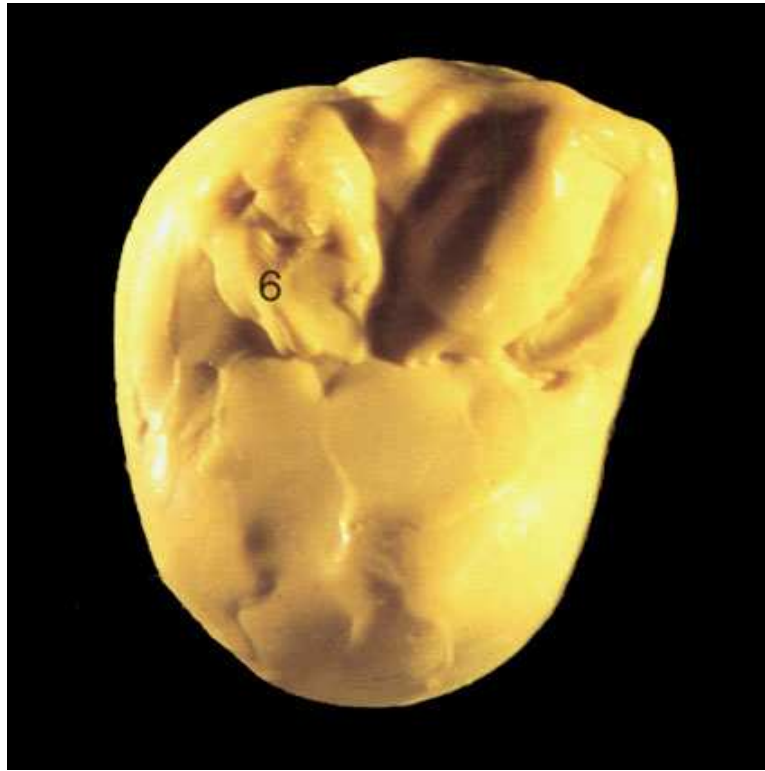


Мезіально-апроксимальна область: оклюзійний валик (2) проходить від верхівки горба через усю апроксимальну поверхню і закінчується довгим язичком (3).

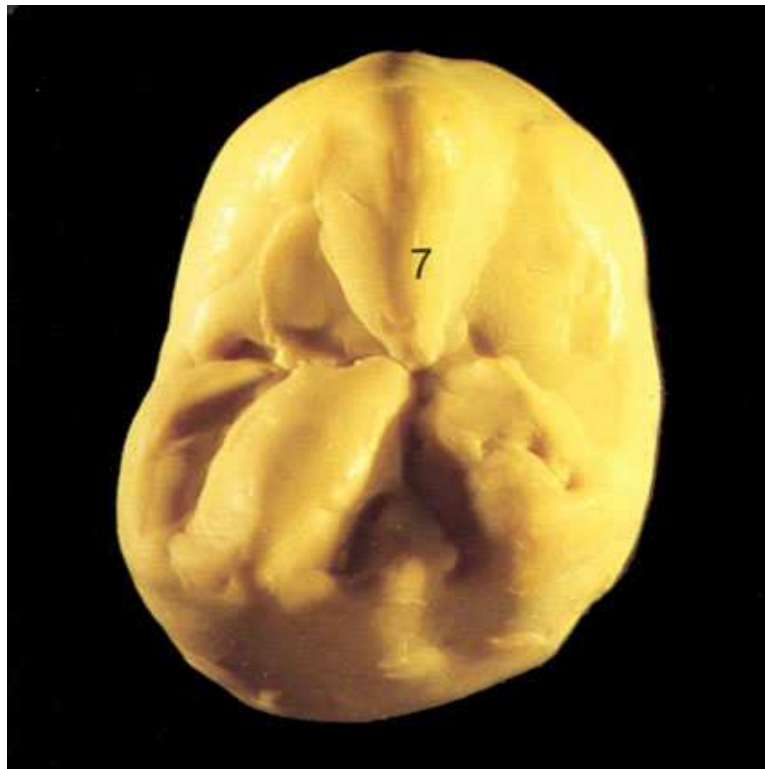

У дистальній області мезіально-щічного горба треба змоделювати подобу рамки (4), що охоплює приблизно половину основного валика.

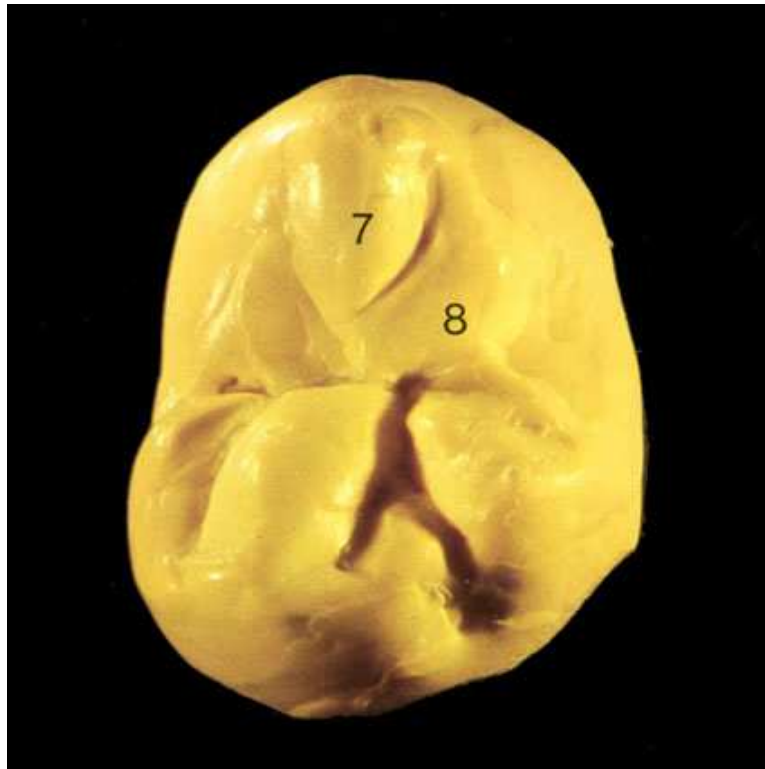
Одночасно біля дистального щічного горба моделюється основний валик (5). Його форма нагадує півсферу.



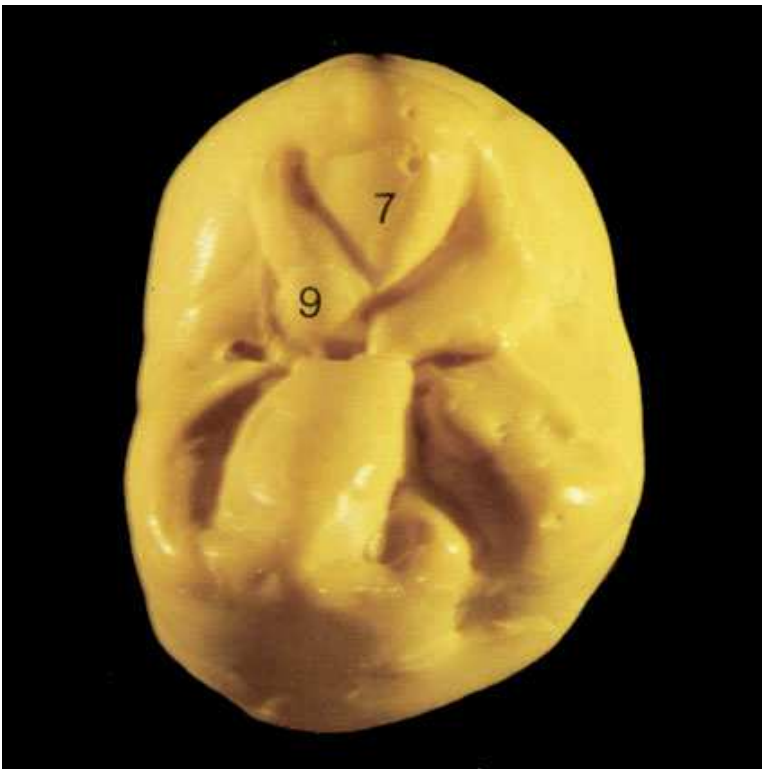Оформлення дистального додаткового горбика (6). На дистальному апроксимальному оклюзійному валику він вузький, доходячи до центральної ямки стає більш ширшим і набуває закругленої форми.



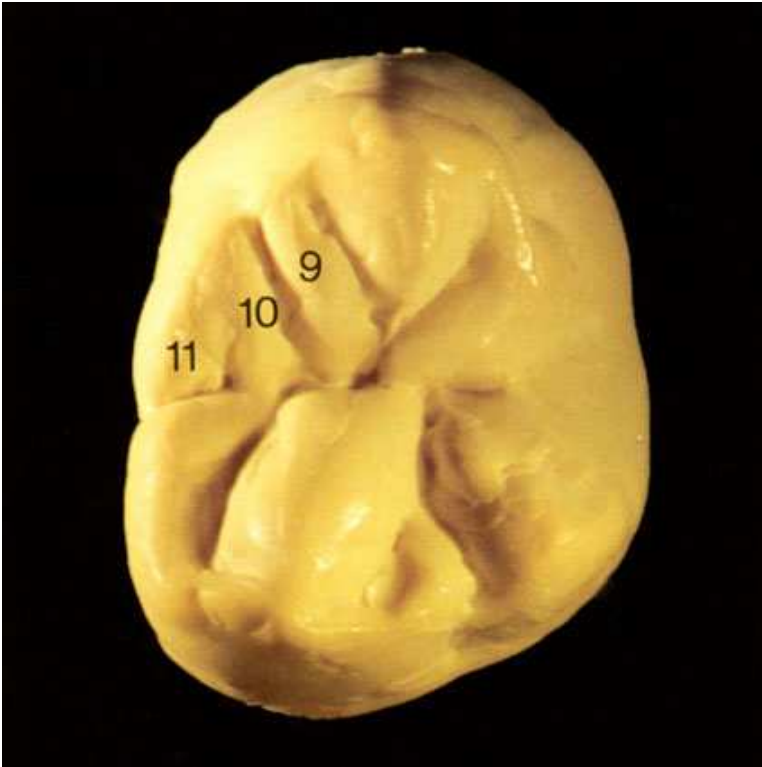
Зуб повернений на 180°. Щічна поверхня розташована зараз внизу. Тут формується основний мезіально-піднебінний валик (7). Потім у вигляді гострого кута він спускається до центральної ямки.



Моделювання дистального додаткового горбика (8): біля верхівки горба він вузький, розширюється і моделюється над основним валиком (7).



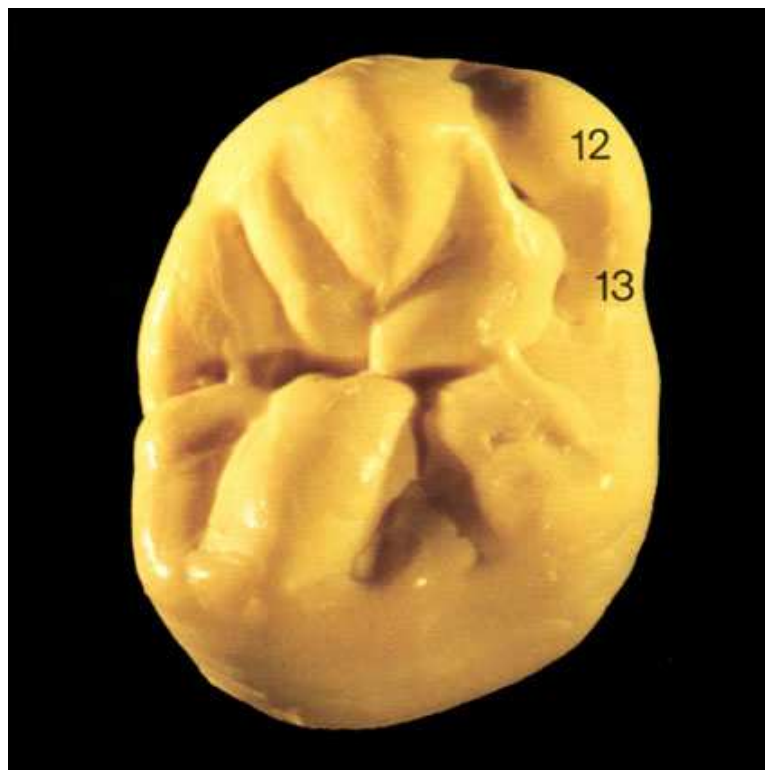
Моделюється мезіальний додатковий горбик (9). Його починають біля сформованого перед цим валика і продовжують, дещо розширюючи, над основним валиком (7) до центральної ямки.



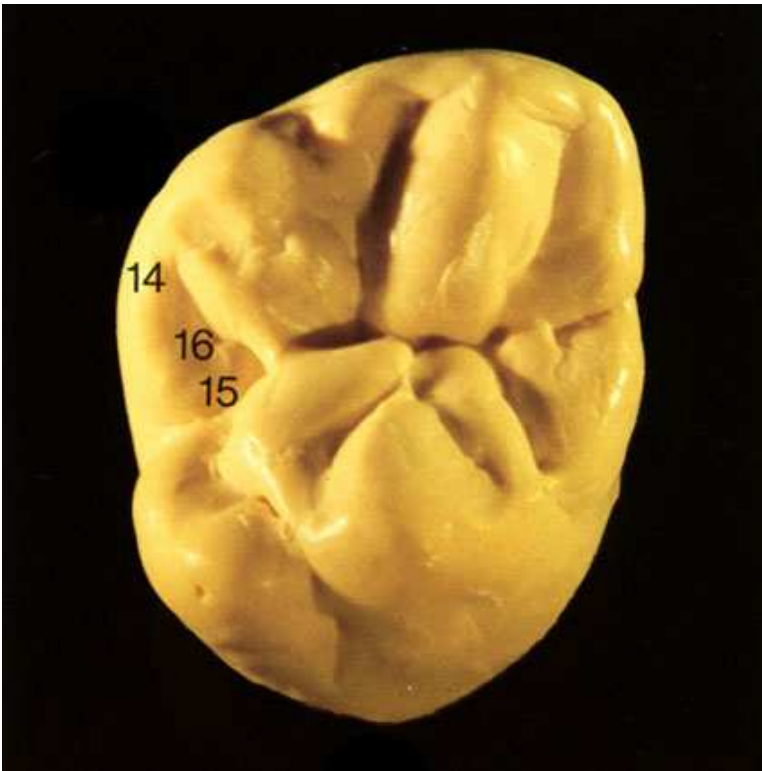Моделювання частини мезіально-піднебінного горба, найбільш широко розташованого в мезіальному напрямі.

Це горбик (10) сформований паралельно додатковому мезіальному горбику (9).

Він сполучається з апроксимальним оклюзійним валиком через увігнутий відросток (11).



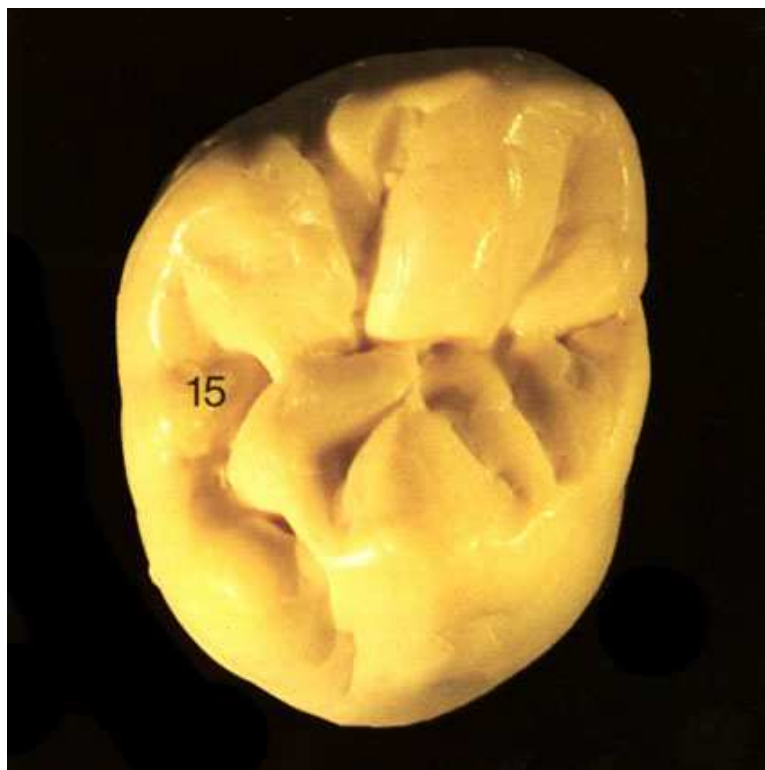Моделювання дистально-піднебінного горба, найменшого в цьому зубі. Він має основний валик (12), який переходить в апроксимальний оклюзійний валик (13), що закінчується в дистальній ямці.



Зуб повернений на 180°. Піднебінна поверхня знаходиться внизу. Зайнято початкове положення.

Моделюється дистально-апроксимальний оклюзійний валик (14). У вигляді язичка (15) він закінчується в дистальній ямці.

При цьому утворюється жолобок (16).



Язичок (15) стає більш вираженим завдяки нанесенню маленького додаткового горбика

Так виглядає правильно оформлена жувальна поверхня зуба:

