Нетрадиційне застосування стоматологічного 3D-друку

Цифровізація стоматології відкрила безліч потенційних можливостей застосування в сучасній клінічній і технічній практиці. Минули ті часи, коли здавалося, що для роботи з 3D-принтером потрібні неабиякі навички. Стоматологічний 3D-друк безпосередньо в стоматологічному кабінеті під час прийому пацієнта став надзвичайно економічним і простим у роботі, і існує безліч спеціальних стоматологічних систем, які, як відомо, відрізняються високою послідовністю, точністю і надійністю.

Стоматологічні технології дозволили створювати чудові тимчасові реставрації, зубні протези, нічні капи і багато що інше! Проте привабливість 3D-друку в тому, що можливості його застосування обмежені тільки людською уявою, обмеженнями в програмному забезпеченні для проектування і матеріалами, доступними нині на ринку. Клініцист і технічний фахівець мають можливість виявити свій творчий потенціал, одночасно покращуючи якість обслуговування пацієнтів. У цьому клінічному випадку мова піде про те, як програмне забезпечення CAD і апаратне забезпечення CAM можуть створити передбачувану і інноваційну тимчасову реставрацію імплантату, яка задовольнить не лише пацієнта, але і клініциста і стоматолога-дизайнера-техніка.

Клінічний випадок

У клініку звернувся чоловік з переломом правого першого премоляра верхньої щелепи (зуб 14), який був призначений на видалення кілька років тому. Зуб, розташований безпосередньо в дистальному відділі (зуб 15), також потребував суттєвого стоматологічного лікування (фото 1-2).

Фото 1: Передопераційна ситуація

Фото 2: Передопераційна ситуація: правий перший премоляр верхньої щелепи демонструє поганий прогноз відновлення

У пацієнта була гіпертонія, яка контролювалася за допомогою антигіпертензивних препаратів, але в іншому він був здоровий з медичного погляду. Він мав намір покращити колір своїх передніх зубів, але спочатку хотів вирішити проблеми з правою стороною верхньої щелепи.

Зуб 14 був визнаний невиліковним і тому було прийняте рішення його видалити (фото 3-4), дочекатися загоєння кістки і замінити його імплантатом з попередньою реставрацією. Під час процесу загоєння на зубі 15 була запланована ендодонтична терапія. Після кісткової інтеграції було заплановане відновлення імплантату 14 за допомогою цирконієвої коронки, що кріпиться безпосередньо до імплантату, а для зуба 15 відновлення за допомогою повної цирконієвої коронки. Враховуючи давнє бажання пацієнта покращити колір своїх зубів, був спеціально вибраний світліший відтінок.

Фото 3: Первинна періапікальна рентгенограма

Фото 4: Місце після видалення

Планування імплантації

Через два місяці після видалення зуба 14 було проведене КЛКТ-сканування (GO, NewTom) і інтраоральне сканування (Medit i700 wireless). Два набори даних були об’єднані в 3Shape Implant Studio для планування лікування пацієнта (фото 5). Було показано, що використання хірургічних шаблонів підвищує точність і акуратність.

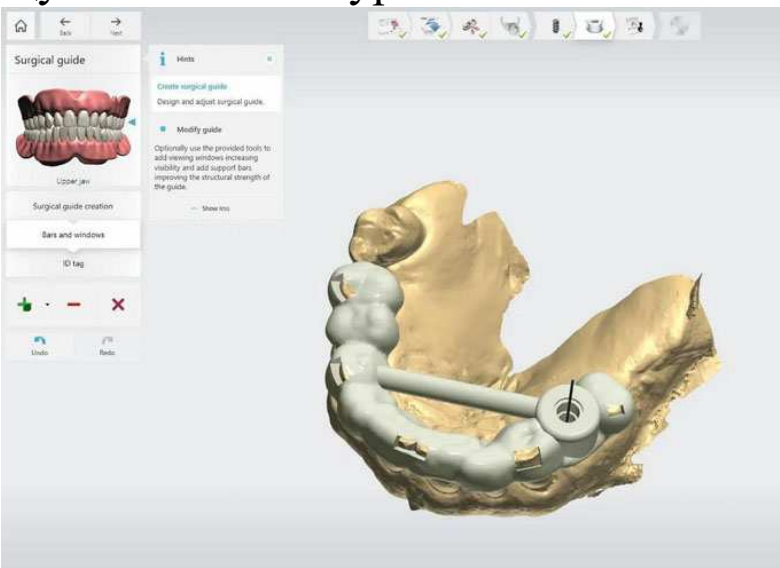

Фото 5: Розробка хірургічної напрямної в 3Shape Implant Studio

Матриксний імплантат на тканинному рівні (4,1 × 8,0 мм; TRI Dental Implants) був встановлений у цифровому виді для розробки хірургічної напрямної на основі параметрів, вже заздалегідь завантажених у велику бібліотеку 3Shape Implant Studio. У даному випадку була розроблена пілотна напрямна, оскільки було доведено, що вона дає такі ж точні результати в порівнянні з повністю керованими системами. Хірургічний

шаблон був роздрукований з матеріалу V-Print SG (VOCO) на принтері MAX UV (Asiga) шарами завтовшки 50 мкм і автоклований після повної обробки.

Дизайн тимчасової реставрації

На основі плану імплантації з використанням того ж програмного забезпечення була розроблена тимчасова реставрація з двох частин (фото 6-7). Абатментна частина була надрукована з прозорого особливо міцного стоматологічного матеріалу (KeySplint Hard, Keystone Industries) і ретельно відполірована для досягнення оптимальної прозорості. Це дозволило б забезпечити видимість процесу загоєння. Щоб зменшити об'єм поліровки, абатмент друкується шарами завтовшки 50 мкм, щоб зменшити видимість шарів.

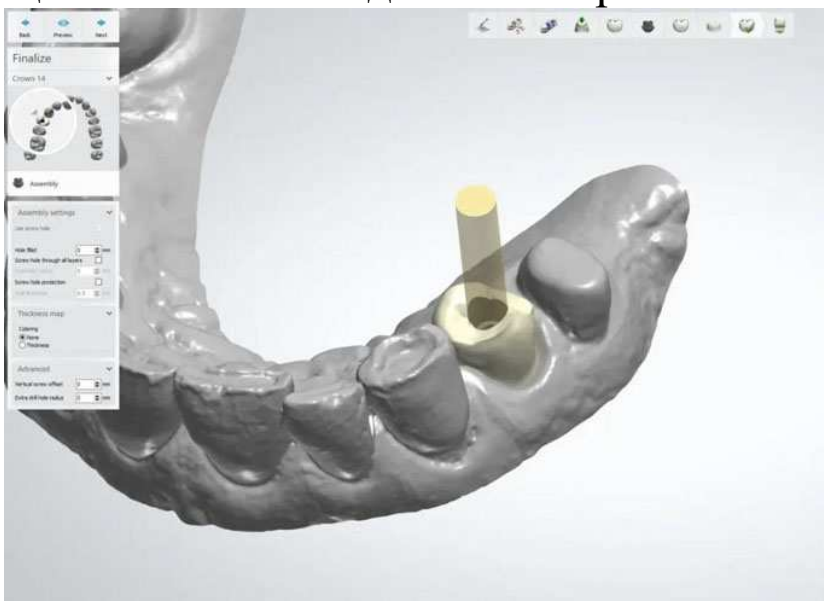

Фото 6: Дизайн тимчасової реставрації в 3Shape Implant Studio



Фото 7: Дизайн абатмента в 3Shape Implant Studio

Використовується лоток UltraGLOSS Asiga (фото 8), який дозволяє друкувати деталі з глянсовою або заздалегідь відполірованою поверхнею.

Фото 8: Друк тимчасових абатментів з KeySplint Hard на MAX UV з використанням лотка для матеріалу UltraGLOSS

Щоб задовольнити естетичні потреби пацієнта до цього абатменту буде прикріплений окремий вінір, який буде надрукований з реставраційного матеріалу saremco print CROWNTEC (SAREMCO Dental). В абатмент і вінір будуть вбудовані два фіксуючі прорізи для забезпечення належної фіксації в процесі бондінга (фото 9-11).

Фото 9: Вінір, лицьова сторона

Фото 10: Вінір, внутрішня сторона

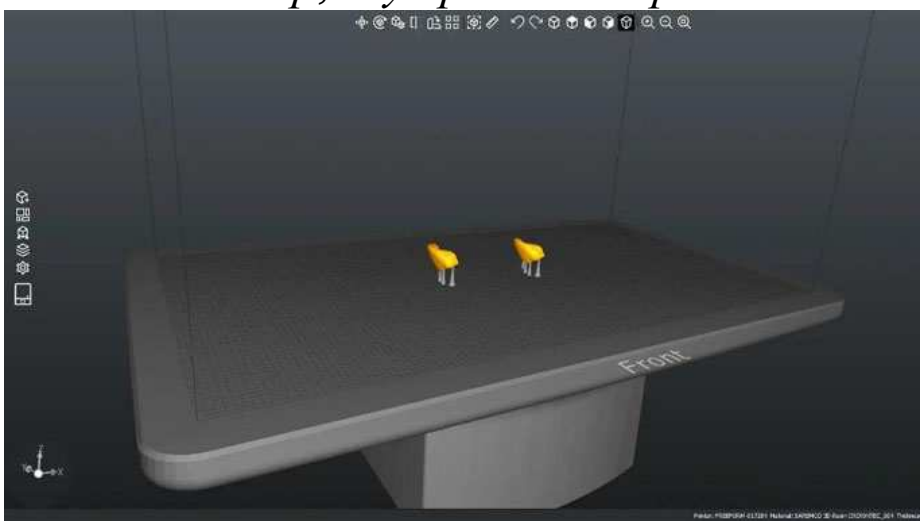

Фото 11: Вініри в Composer 2.0 (Asiga)

Перед остаточною полімеризацією в Otoflash G171 (двічі по 2000 спалахів; NK-Optik) дві деталі скріплено одна з одною з використанням фотополімерного матеріалу splint як цементуючого агента (фото 12-14).



Фото 12: Надруковані абатменти

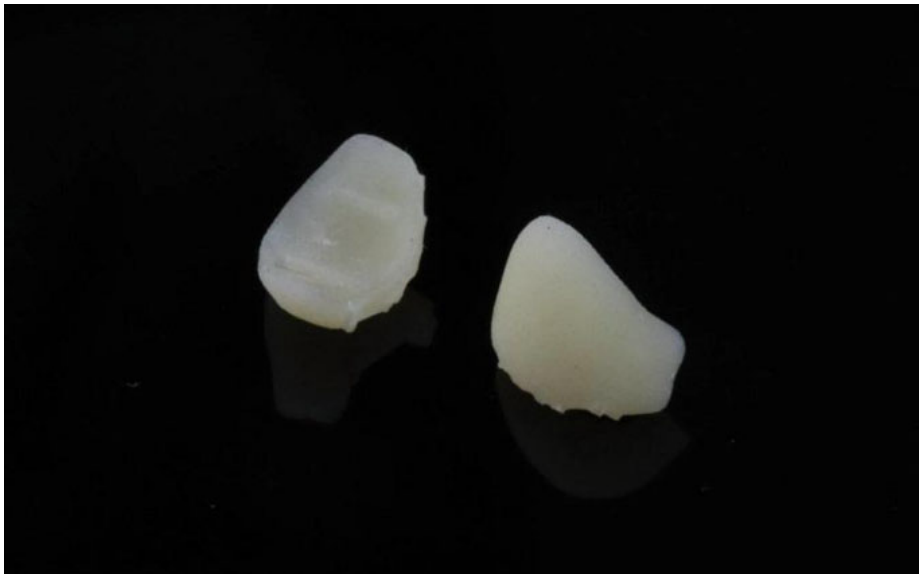

Фото 13: Надруковані вініри

Фото 14: Зібрані і повністю оброблені тимчасові реставрації AI3D-Dentiq

Установка імплантатів і підготовка до їх установки

Відповідність хірургічної напрямної була підтверджена і пацієнтові була проведена місцева анестезія (фото 15).

Фото 15: Хірургічна напрямна

Був піднятий невеликий клапоть на усю товщину і проведена керована остеотомія. Імплантат був встановлений із силою 45 Нсм. Заздалегідь виготовлена двокомпонентна реставрація була встановлена з силою 15 Нсм. Для закриття клаптя були накладені два шви 4-0 PROLENE Ethicon (фото 16-19).

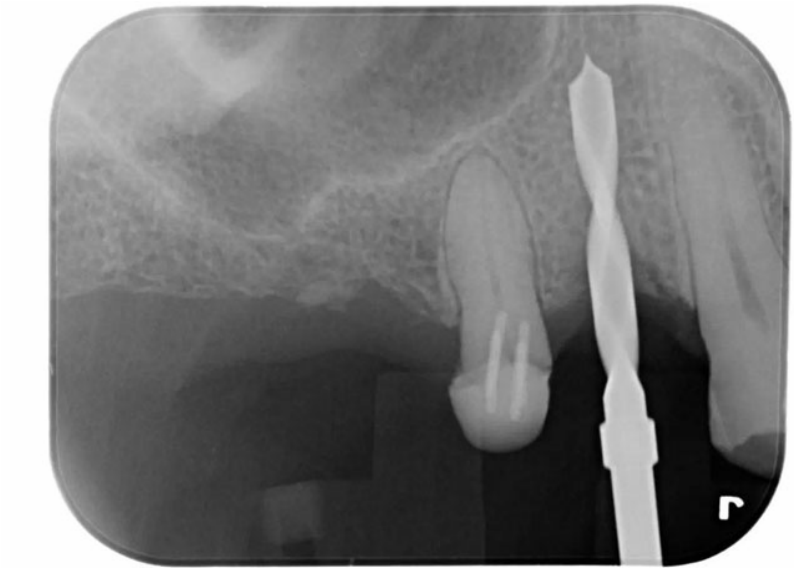

Фото 16: Керована остеотомія

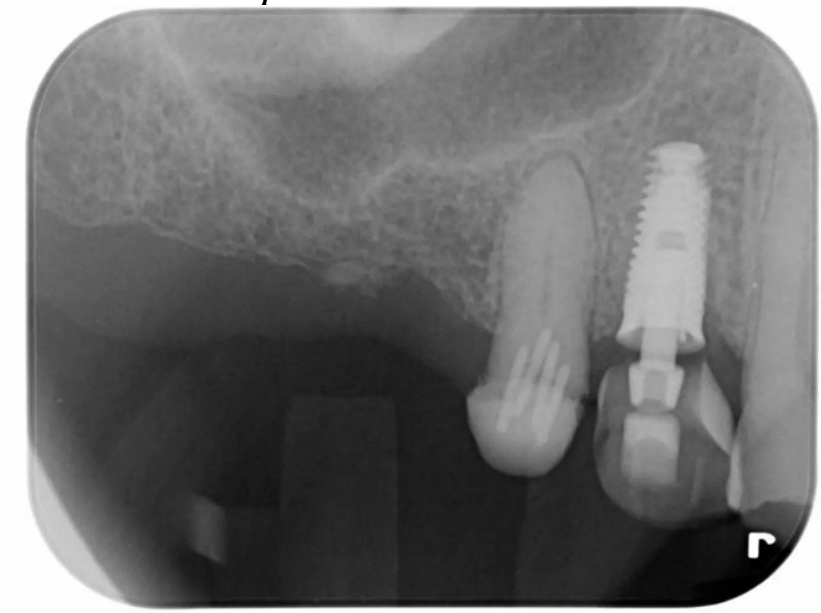

Фото 17: Тимчасова реставрація після установки імплантату

Фото 18: Післяопераційна ситуація

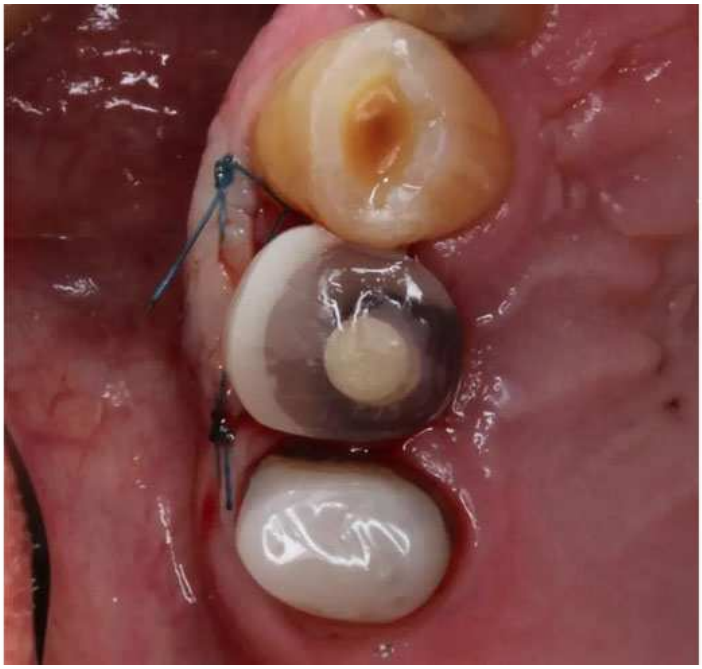

Фото 19: Післяопераційна ситуація, оклюзійний вигляд

Тим часом було почате ендодонтичне лікування зуба 15. Шви були зняті через 14 днів і пацієнта повідомили, що на цьому етапі післяопераційне загоєння пройшло без ускладнень.

Імплантація і відновлення зубів

Період очікування в чотири місяці дозволив провести адекватну остеоінтеграцію імплантату (фото 20).

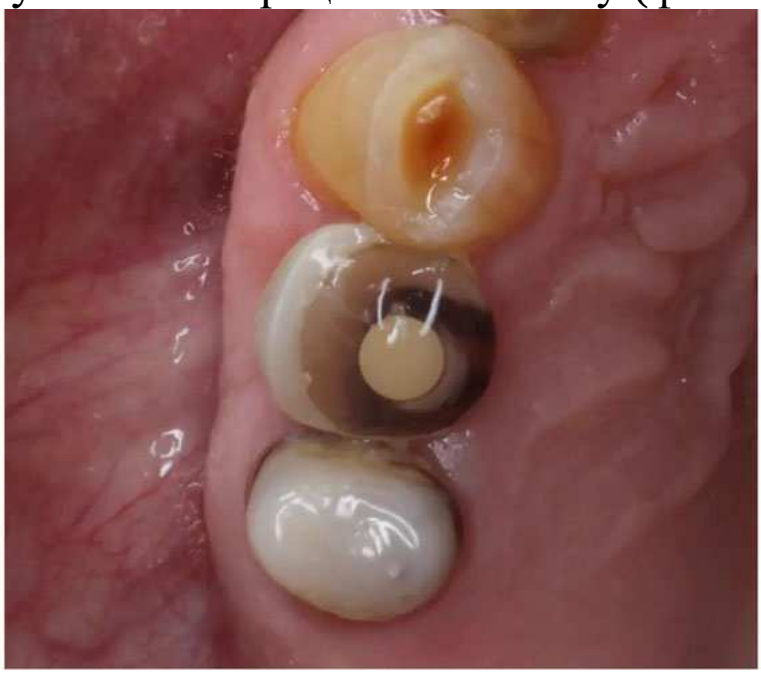

Фото 20: Ситуація після чотирьох місяців загоєння

Тим часом було завершене ендодонтичне лікування зуба 15, і зуб був підготовлений для установки повної цирконієвої коронки. Після видалення тимчасової реставрації був виявлений природний профіль м’яких тканин і покращений контур м’яких тканин без необхідності додаткового збільшення м’яких або твердих тканин (фото 21).

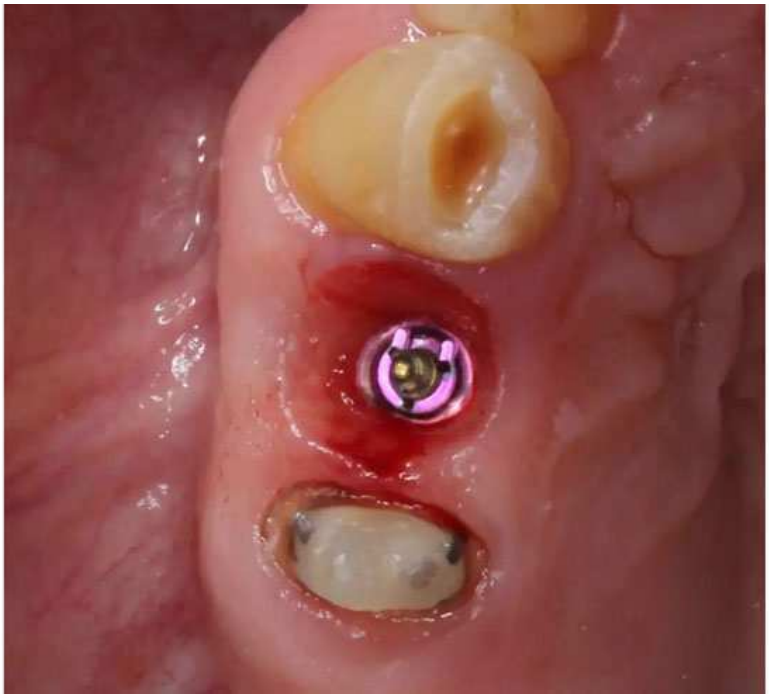

Фото 21: Ситуація після видалення тимчасової реставрації

Вторинний відбиток був зроблений у цифровому вигляді за допомогою інтраорального сканера і відповідного органу сканування. Остаточні реставрації були розроблені в Exocad і відфрезеровані вручну на фрезерному верстаті CRAFT 5X (DOF) з багатошарового цирконієвого матеріалу EVEREST (відтінок A3; UNC International).

Пацієнт навмисно вибрав світліший відтінок, оскільки мав намір покращити зовнішній вигляд інших зубів верхньої щелепи. Коронка імплантату була закручена із силою 35 Нсм і зацементована із зубом 15 з використанням цементу G-CEM ONE (GC Dental; фото 22-24).

Фото 22: Коронки з діоксиду цирконію

Фото 23: Коронки з діоксиду цирконію, оклюзійний вигляд

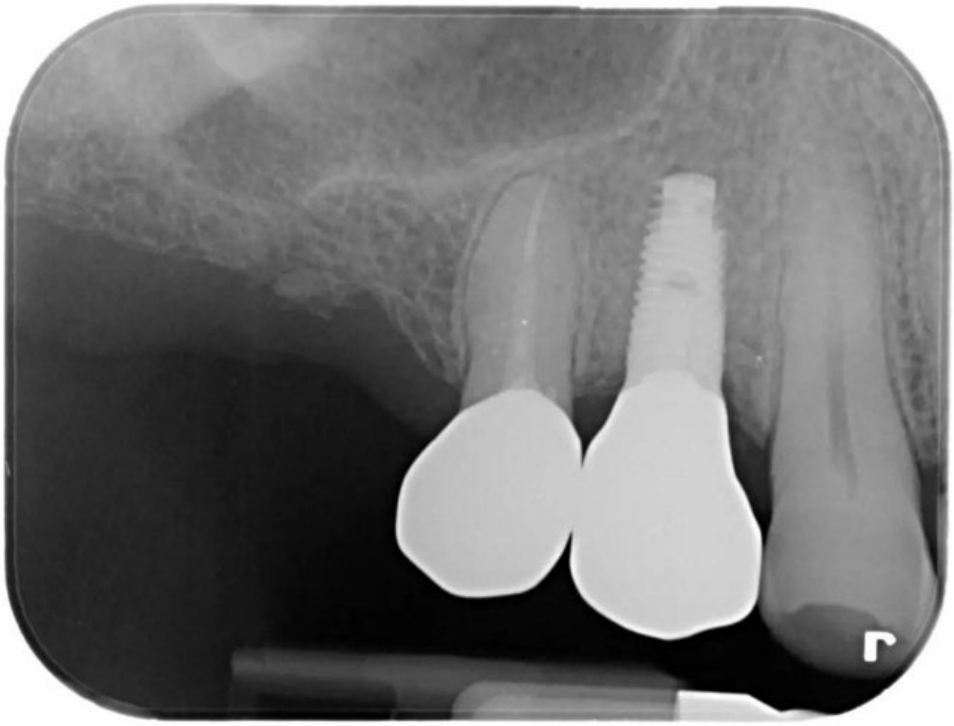

Фото 24: Завершальна періапікальна рентгенограма, що показує хорошу посадку і відсутність надлишку цементу

Висновок

Цифрова стоматологія і новітні технології можуть допомогти досягти відмінних і ефективних результатів. Удосконалення програмного забезпечення і фізичного робочого процесу призвели до того, що робота клініциста і технічного фахівця стала не лише більш впорядкованою і простою, але і приносить задоволення (фото 25).

Фото 25a-f: Ситуація на кожному етапі лікування

Для пацієнта був досягнутий більш ніж задовільний результат. Усе це стало можливим завдяки новому і інноваційному з’єднанню матриксних імплантатів на тканинному рівні, в якому відсутні будь-які гострі кути або кромки, що дозволяє створювати реставрації з фрезеруванням і друком безпосередньо на імплантаті.

У цілому, 3D-друк і програмне забезпечення дозволяють використовувати безліч додатків для покращення не лише результатів лікування пацієнтів, але і зручності оператора. Буде по-справжньому цікаво побачити інновації, які чекають нас попереду.

Автор: Ендрю Іп