Фрезеровані ендокоронки з композитного матеріалу з використанням CAD/CAM для забезпечення високої міцності і гнучкості

У цій статті описано клінічне застосування високоякісного фрезерувального композитного матеріалу (Grandio blocs, VOCO) для непрямих реставрацій у жувальному сегменті зубного ряду. Описані переваги непрямих реставрацій перед прямими реставраціями полягають у покращенні естетичних результатів, гнучкості і простоті в застосуванні без якихось незручностей, таких як усадка об'єму або незавершена полімеризація.

Клінічний випадок

Напередодні звичайного прийому до стоматолога 58-річна пацієнтка втратила пломбу з амальгами. Пацієнтка перебувала в доброму здоров'ї і не мала жодних системних захворювань. Стоматологічна історія показала, що приблизно 16 років тому на зубі 46 було проведене лікування кореневих каналів, а потім була встановлена амальгамова пломба. Вказуючи на зуб, вона пояснила, що, мабуть, напередодні вона зламала його, а маленький уламок втратила. Коли в неї запитали про скарги, вона відповіла, що в неї немає ні скарг, ні симптомів.

Пацієнтка хотіла отримати чітке пояснення причини своєї клінічної проблеми і наступного лікування. Естетичну і функціональну реставрацію вона попросила провести в найкоротші терміни.

Записи і діагностика

Каріозних уражень рентгенографія не показала. Періапікальна рентгенографія зуба 46 показала відносно неоднорідне ендодонтичне пломбування, яке характеризується поганим ущільненням і неповною апікальною герметизацією, оскільки гутаперча не заповнювала усе коло апікального отвору. Проте, цей зуб упродовж 16 років не турбував, тому було вирішено повторного ендодонтичного лікування не проводити. Рентгенографія також показала надмірну щільність пломби в зубі 45.

Клінічне обстеження виявило амальгамову пломбу на безсимптомному корені зуба 46 і надмірно ущільнену амальгамову пломбу на зубі 45, що сприяло запальним і гіперпластичним

змінам навколишнього краю ясен, а зуб 46 втратив декілька коронкових ділянок залишкової твердої тканини і більшу частину своєї язичної стінки та являв собою залишкову поверхню з певними мікротріщинами (фото 1). При тестуванні життєздатності пульпи зуб 45 не виявив жодних клінічних симптомів.

Фото 1: Початкова ситуація

Був поставлений діагноз:

- недостатня пломба в зубі 46;
- сколювання пломбувального матеріалу з втратою матеріалу на зубі 46;
- різні тріщини емалі на зубі 46;
- контур реставрації зуба 45 біологічно несумісний із здоров'ям ротової порожнини;
- порушення крайового прилягання пломби в зубі 45.

Етапи лікування

Основною терапевтичною метою було відновлення функції і естетики за допомогою прямої реставрації (заміна амальгамової пломби на зубі 45) і непрямої реставрації (ендокоронка на зубі 46). Вторинна мета полягала в тому, щоб уникнути багатократних прийомів.

Після видалення старих пломб і ізоляції кофердамом для досягнення сухого робочого поля було проведене лікування двох зубів (фото 2).

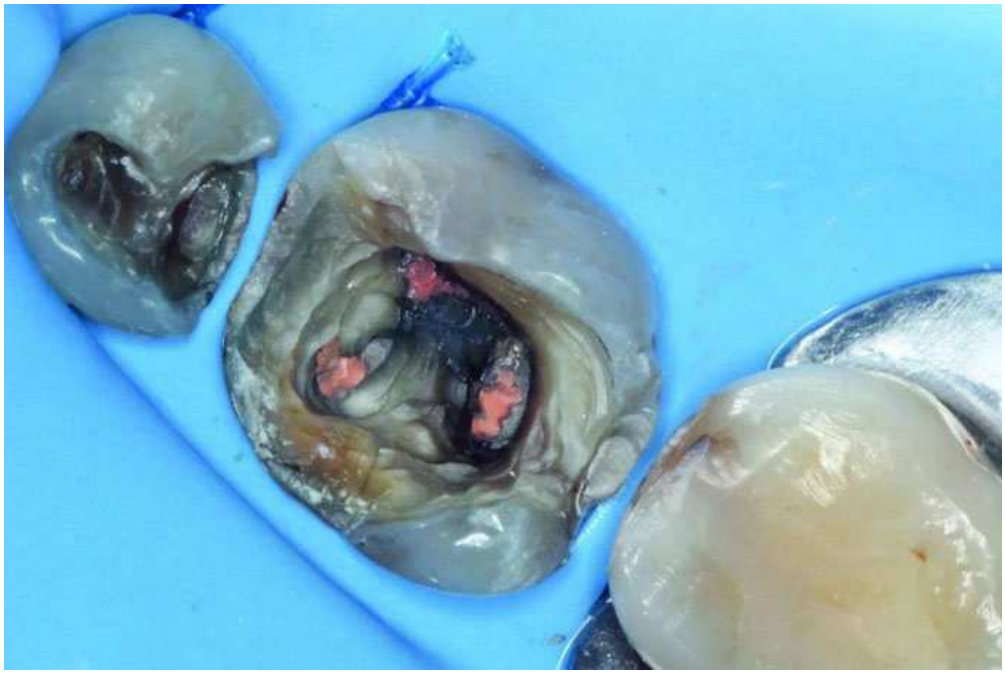

Фото 2. Ізоляція кофердамом

Для утримання кофердама використовувався кламер W8 (Hu-Friedy). Секційна матриця була стабілізована уздовж аксіальної дистальної стінки порожнини зуба 45 за допомогою Unimatrix R TDV Dental (фото 3).

Фото 3. Встановлена матрична система

Для адгезивної підготовки зуба 45 було використано засіб Vococid (VOCO) (35%-на фосфорна кислота у вигляді гелю). За етапом протравлення наносився адгезив Futurabond U (VOCO), який наносився як на емаль, так і на дентин.

При прямій реставрації зуба 45 використовувався наногібридний композит Grandio світлового отвердіння. Щоб перетворити конфігурацію класу II на конструкцію порожнини класу I в першу чергу була відновлена дистальна стінка, за допомогою

Grandio (фото 4). Ця стратегія була вибрана для того, щоб полегшити роботу з проксимальною і оклюзійною пломбою.

Фото 4. Нарощування дистальної стінки

Для досягнення цієї мети був використаний стандартний метод поступового нашарування (фото 5). Нарешті, були виконані чистова обробка і поліровка оклюзійної поверхні зуба 45.

Фото 5: Завершене пломбування

Для ендокоронки на зубі 46 спочатку була проведена обробка пульпарної камери за допомогою ультразвукових наконечників (Helse Ultrasonic), а потім за допомогою різних обертальних інструментів, була проведена обробка порожнини зуба. Мінімальна підготовка була виконана відповідно до загальноприйнятих правил для керамічних реставрацій, уникаючи підрізів і зберігаючи мінімальну товщину (фото 6).

Фото 6: Оклюзійний вигляд пульпарної камери і порожнини після підготовки до фрезерованої ендокоронки

Інтраоральне сканування оброблених поверхонь було виконане за допомогою інтраорального сканера TRIOS 3Shape (фото 7).

Фото 7: Зуб 46 перед інтраоральним скануванням

Після цього на якийсь час, необхідний для виготовлення непрямої реставрації, була встановлена тимчасова пломба Clip F (VOCO) (фото 8).

Фото 8. Тимчасова пломба

Наступним кроком було створення цифрового дизайну ендокоронки за допомогою програмного забезпечення InLab CAD Dentsply Sirona і 10-хвилинне виготовлення ендокоронки з малопрозорого блоку Grandio blocs (A3 LT), обробленого на фрезерному верстаті CEREC MC XL Dentsply Sirona (фото 9).



Фото 9а-с: Створення САПР для ендокоронки (а). Нанокерамічний гібридний блок Grandio blocs A3 LT, готовий до фрезерування (b). Ендокоронка, що фрезерується з Grandio blocs (c)

Після фрезерування ендокоронки (фото 10) її заздалегідь обробили і провели хроматичну характеристику за допомогою матеріалу для визначення характеристик Final Touch (VOCO) для отримання природнішого результату.

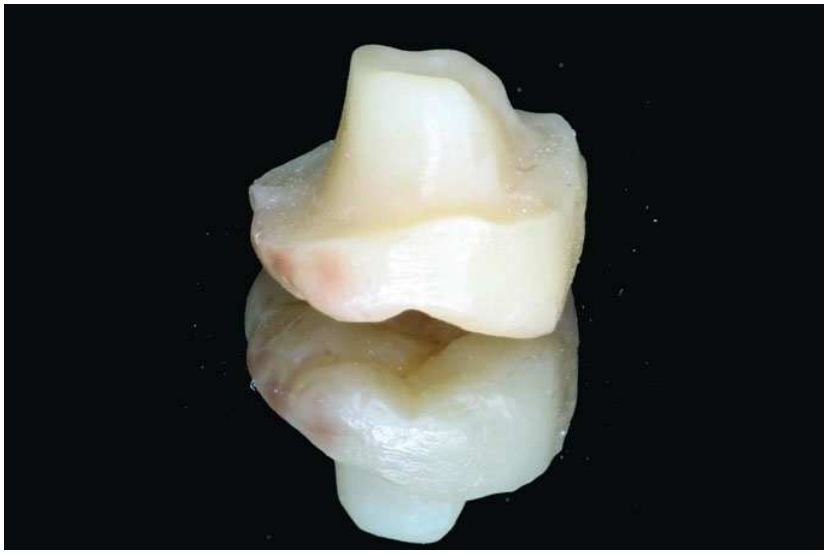

Фото 10: Завершена ендокоронка (згори/знизу)

Згідно інструкції виробника із застосування була проведена попередня піскоструминна обробка частками оксиду алюмінію розміром 25-50 мкм внутрішніх поверхонь реставрації, а також оклюзійних канавок і тріщин для наступної хроматичної характеристики.

Оксидний пил, який утворився, видаляли за допомогою всмоктуючого пристрою, а для очищення заздалегідь обробленої реставрації використовували ультразвукову ванну, яку потім висушували безмасляним повітрям з наступним остаточним очищенням медичним спиртом (за бажанням).

Після попередньої обробки оклюзійних борозенок і тріщин, і нанесення Futurabond U на ці ділянки був нанесений шар FinalTouch максимальною товщиною 0,5 мм. Світлову полімеризацію проводили за допомогою світлодіодної лампи для затвердіння Celalux 2 (VOCO) упродовж 20 секунд, потім завершували і полірували непряму реставрацію алмазними полірами Dimanto, VOCO (фото 11).

Фото 11: Остаточна коронка

Була зроблена нова ізоляція робочого поля і видалена тимчасова пломба, щоб підготувати зуб 45 до цементування ендокоронки. Було проведене повне протравлення як емалі, так і дентину сильним (37%) гелем фосфорної кислоти Etch-37 BISCO (фото 12, 13).

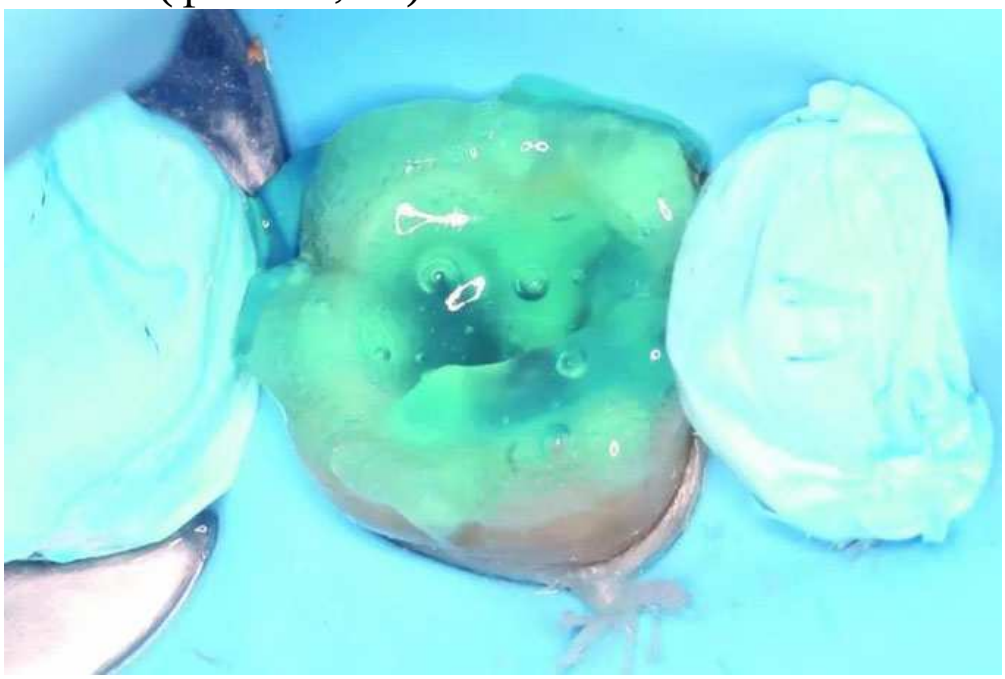

Фото 12: Повне протравлення 37%-м гелем фосфорної кислоти

Фото 13: Сушка зуба 46 паперовими стрічками замість повітряного потоку, щоб уникнути пересушування дентину

Потім внутрішню поверхню реставрації силанізували упродовж 60 секунд пензлем, змоченим силановим єднальним Ceramic Bond (VOCO), а потім акуратно висушили безмасляним повітрям. На цьому етапі особлива увага приділялася тому, щоб не торкатися до оброблюваних поверхонь.

Система перманентного шпаклювання з подвійною полімеризацією, використовувана на внутрішній поверхні реставрації, завжди вимагає відповідної єднальної речовини. Єднальною речовиною, вибраною для цієї мети, був універсальний клей з подвійною полімеризацією Futurabond U, який був нанесений на внутрішню поверхню і втертий одноразовим пензликом Single Tim, VOCO упродовж 20 секунд, а для прискорення робочого процесу і з урахуванням колірних характеристик канавок і тріщин клейовий шар був висушений сухим повітрям, яке не містить масла, протягом не менше 5 секунд, щоб видалити залишки розчинника. Полімеризація єднальної речовини зайняла 10 секунд при використанні Celalux 2, який має високу інтенсивність світла – 1000 МВт/см^2.

Постійна адгезивна фіксація ендокоронки проводилася за допомогою Bifix QM (VOCO), рентгеноконтрастної системи на основі композитів для постійної адгезивної фіксації металевих, керамічних і композитних реставрацій. Максимальний час роботи при слабкому освітленні складав близько 2,5-3,5 хвилин. Bifix QM був нанесений безпосередньо на підготовлені ділянки і під легким тиском закріплена ендокоронка (фото 14).

Фото 14: Закріплення ендокоронки легким натиском дозволило надлишкам шпаклювального матеріалу витекти по краях коронки

Час хімічного затвердіння складає 3 хвилини з моменту нанесення на підготовлені ділянки. Щойно були видалені надлиш-

ки Bifix QM за допомогою кульки пінопласту і одноразової щітки, стало можливим значно скоротити час полімеризації, використовуючи додаткову легку полімеризацію. Ця легка полімеризація проводилася по краях за допомогою Celalux 2 протягом мінімум 20 секунд з вестибулярного боку і ще 20 секунд з язичного боку (фото 15).

Фото 15а: Легка полімеризація після видалення надлишків шпаклювального матеріалу

Фото 15а: Легка полімеризація після видалення надлишків шпаклювального матеріалу

Результати і обговорення

Естетичні і функціональні результати були досягнуті за один прийом і перевершили усі очікування (фото 16-19).

Фото 16: Дивовижні результати при відмінній крайовій адаптації і естетиці

Фото 17: Корекція прикусу і артикуляції, яка підтверджує дивовижні результати

Фото 18: Оклюзійний вигляд

Фото 19 a, b: Порівняння рентгенограм до і після лікування

Пацієнтці була встановлена ендокоронка через неможливість прямої реставрації внаслідок недостатньої товщини стінок, які залишилися через 16 років після лікування кореневих каналів. Це знизило вартість лікування, допомогло уникнути неприпустимої втрати здорової структури зуба, заощадило час, оскільки ендодонтичне лікування з нарощуванням з наступною звичайною керамічною коронкою зажадало б декількох прийомів.

Останні наукові дані демонструють, що фрезеровані коронки є не лише консервативнішим підходом, але і стабільнішими з часом, ніж керамічні непрямі реставрації. При відновленні зубів після ендодонтичного лікування, ендокоронки, виготовлені з використанням композитних полімерних матеріалів, показали більш рівномірний розподіл напруги і вищу стійкість до руйнування.

Висновок

Цей новий підхід з використанням ендокоронок, виготовлених CAD/CAM, усуває недоліки, пов’язані з ендокоронками, виготовленими в лабораторіях або з керамічних матеріалів.

Автор: Лукас Й. Ечандіа