

Передбачуваний естетичний успіх завдяки цифровому робочому процесу

Сьогодні стоматологи живуть у часи, коли досягнення в галузі матеріалів, методик і діагностики дозволяють передбачувано покращувати якість життя пацієнтів і їх загальний стан здоров'я. Цифрове планування лікування і робочі процеси дозволяють клініцистам точно досягати здорової форми і функціонування зубощелепної системи навіть у найскладніших випадках.

Пацієнти часто звертаються за естетичною стоматологічною допомогою, щоб покращити зовнішній вигляд і часто стикаються з численними ускладненнями і факторами, що вимагають комплексного підходу для досягнення успішного результату. Якщо не лікувати усі присутні фактори, лікар може досягнути покращень, але зрештою лікування не буде успішним.

Виявлення усіх цих факторів і залучення пацієнта в досягнення цих цілей лікування має важливе значення. Окрім надання естетичних рішень для наших пацієнтів, ми повинні прагнути зберегти і покращити загальний стан здоров'я пацієнтів за допомогою використовуваних варіантів лікування, методик і матеріалів. Слід брати до уваги здоровий зубний ряд і пародонт, стабільний стан скронево-нижньощелепного суглоба і хороший стан дихальних шляхів.

У даному випадку в пацієнта були очевидні естетичні і функціональні недоліки, пов'язані з наслідками сильного стирання, захворюваннями пародонту і втратою зубів. Цей клінічний випадок демонструє, що завдяки ретельному плануванню лікування з використанням цифрового дизайну посмішки і цифрового робочого процесу як на етапах хірургічного, так і відновного лікування якість життя і загальний стан здоров'я пацієнтів можуть бути значно покращені.

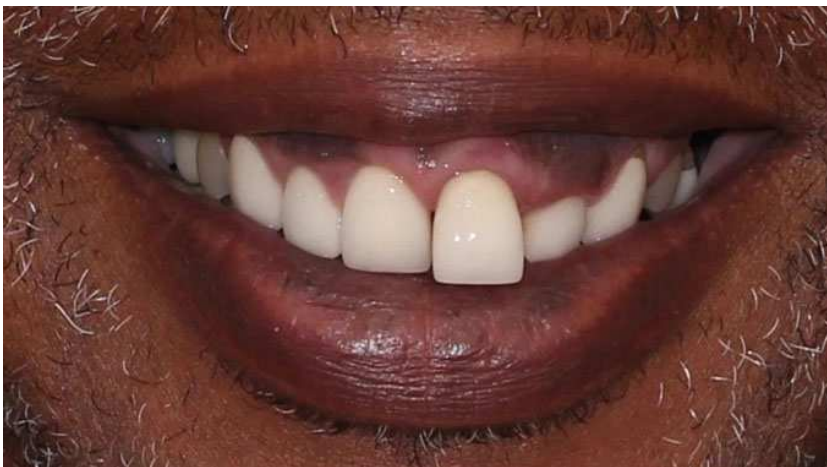Діагностика і планування лікування

При огляді були виявлені біологічні, функціональні і естетичні дефекти (фото 1-10). Стирання з компенсаторним перерозтяганням переднього альвеолярного гребеня нижньої щелепи сприяло розбіжностям в оклюзійній площині. Нерівності кривої Вілсона і кривої Шпее призвели до оклюзійної дисгармонії і відсутності переднього напрямку.

Були відмічені надмірне перекриття, а також вертикальне перевищення верхньої щелепи спереду. Інші естетичні недоліки включали лінію губ, яка не відповідала лінії посмішки, а також неправильний і асиметричний ясенний зеніт, різцеві амбразури і положення країв різців. Вигляд пацієнта в профіль показував втягнуте підборіддя і недостатню висоту нижньої третини обличчя.



Фото 1: Вигляд в анфас



*Фото 2:
Фронтальний вигляд посмішки*

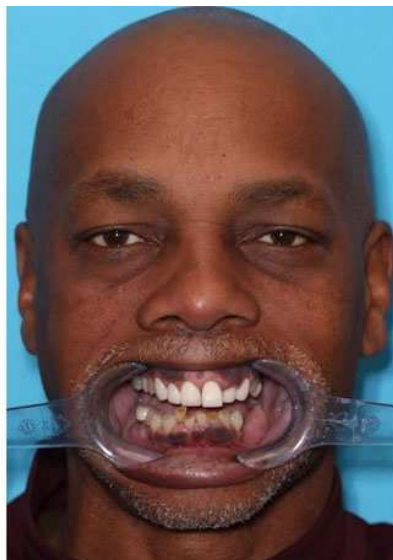

Фото 3: Вигляд в анфас, що демонструє функціональні і естетичні проблеми

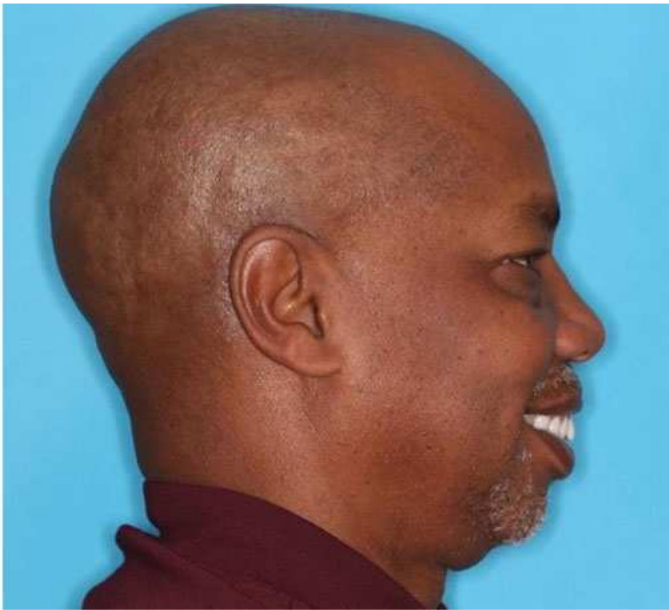

Фото 4: Вигляд у профіль з правого боку

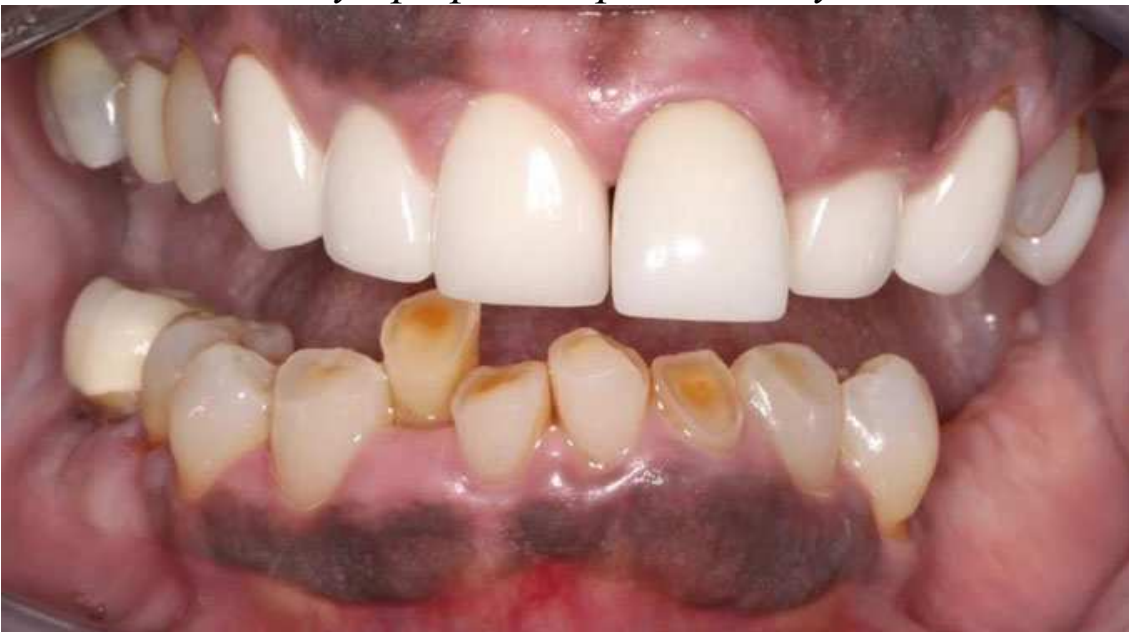

Фото 5: Фронтальний вигляд, що демонструє численні естетичні і функціональні недоліки

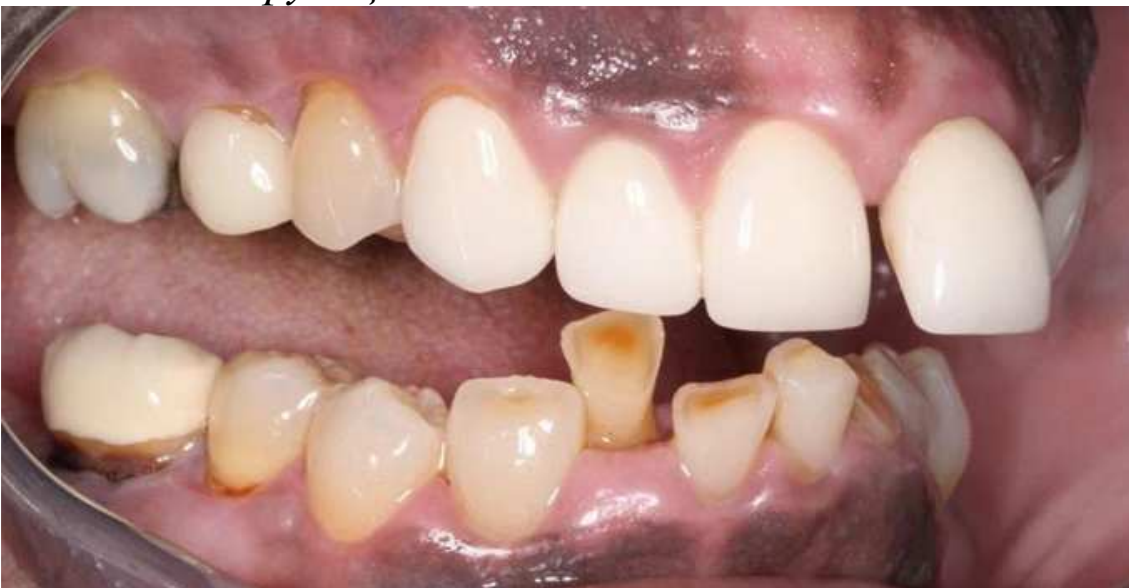

Фото 6: Правий латеральний вигляд, що демонструє численні естетичні і функціональні недоліки

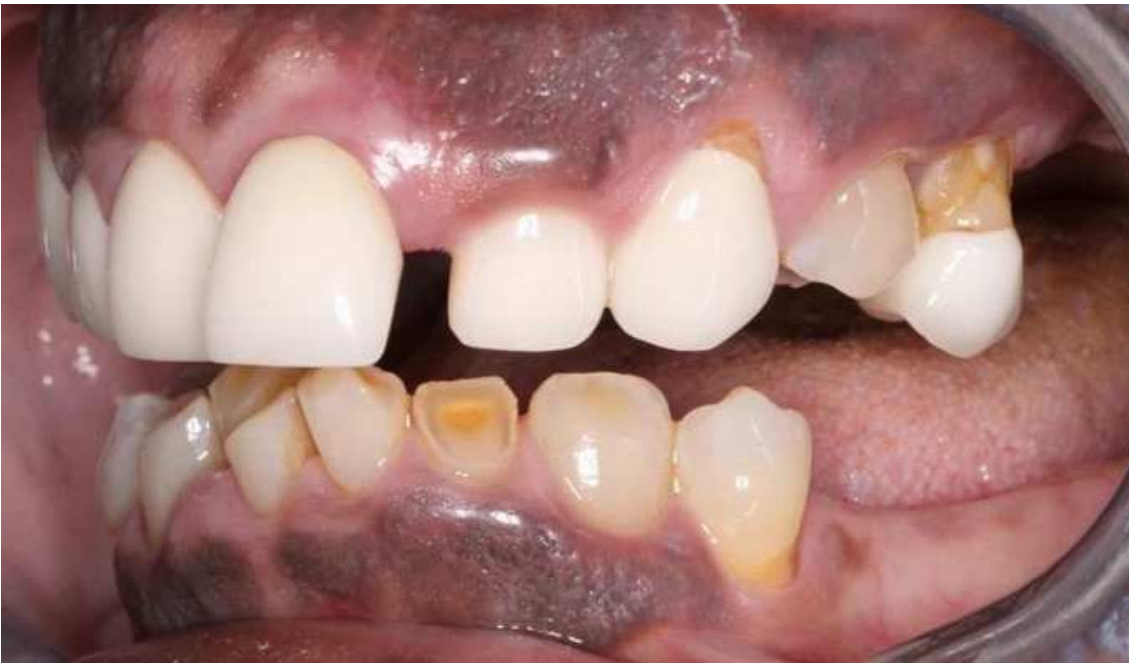

Фото 7: Лівий латеральний вигляд, що демонструє численні естетичні і функціональні недоліки

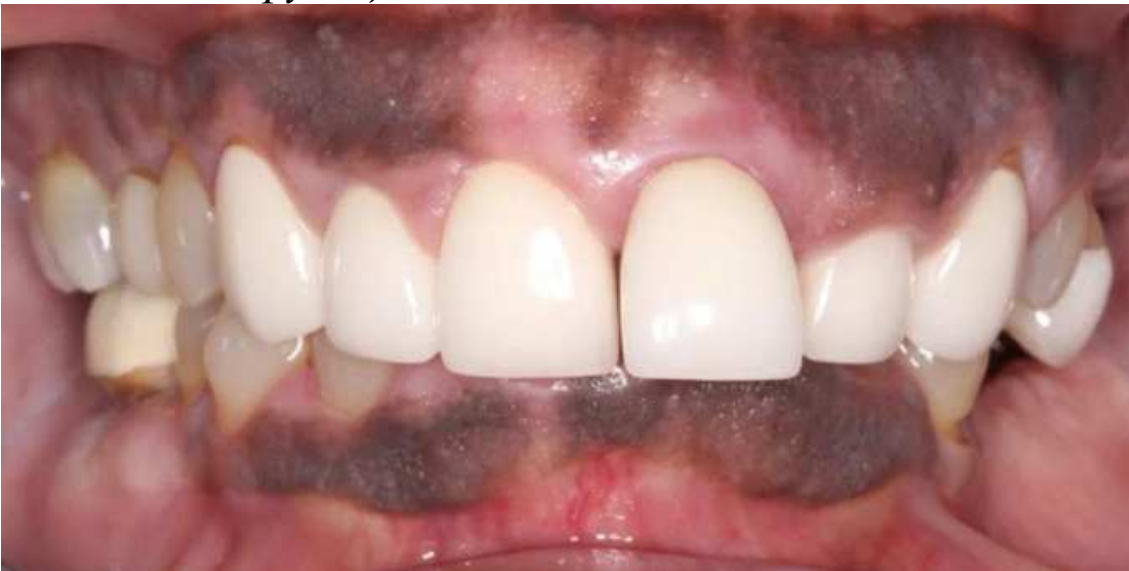

Фото 8: Фронтальний вигляд зубів при максимальному стисканні

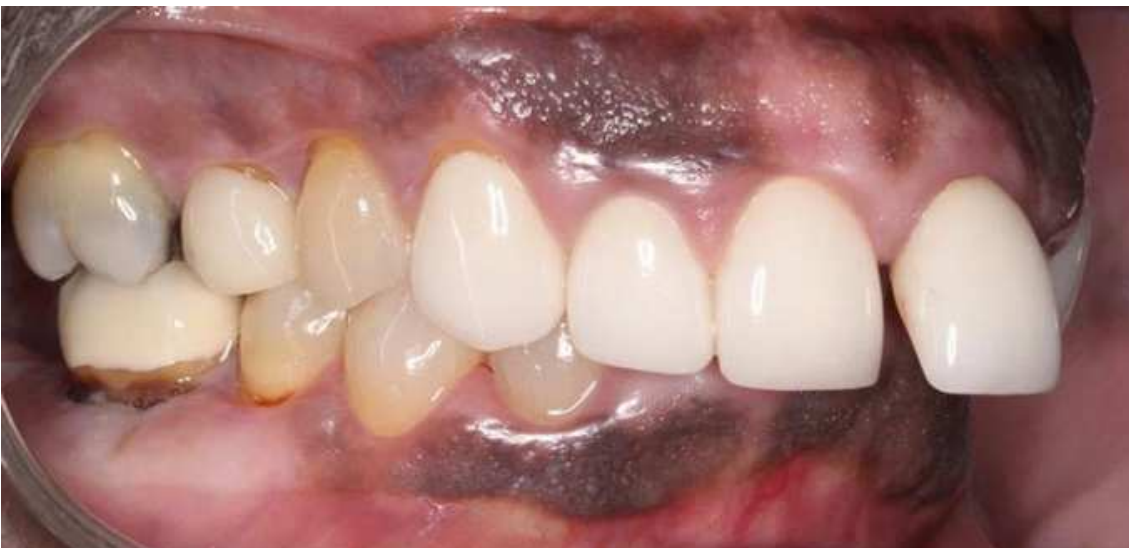

Фото 9: Правий латеральний вигляд зубів при максимальному стисканні

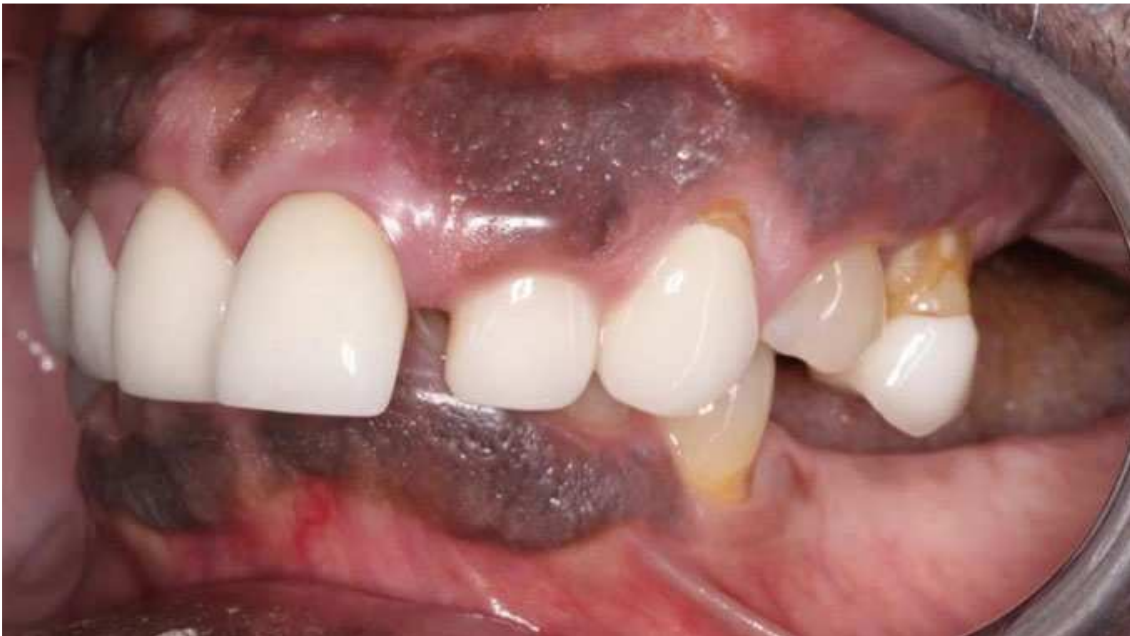

Фото 10: Лівий латеральний вигляд зубів при максимальному стисканні

За наявності численних функціональних і естетичних проблем одним з перших кроків у проведенні естетичної реконструкції є визначення правильної площини прикусу. Без належної оклюзійної площини відбувається несприятливий вплив на інші елементи, які забезпечують належну форму і функціонування. Якщо розміри зубів не будуть збалансовані і не будуть орієнтовані належним чином, під загрозу встане естетичний результат. Щоб відновити належну форму і функцію, а також виправити виявлені недоліки, план лікування включав протезування зі збереженням повної дуги на імплантатах відповідно до передбачуваного і оптимізованого цифрового робочого процесу.

Клінічний протокол

Використовуючи керований робочий процес NavaGation Synergy (Absolute Dental Services), етап планування відновних і роботизованих операцій почався із співпраці фахівця з керованої хірургії, хірурга і стоматолога-реставратора. Щоб виправити естетичні і функціональні недоліки пацієнта, планування почалося з отримання точної комп'ютерної томографії, виконаної при поточному вертикальному розмірі прикусу пацієнта в центральному положенні.

Було зроблено декілька цифрових фотографій, зокрема фотографії посмішки анфас для визначення положення губ і верхньої лінії посмішки, фотографії в профіль і види у зворотному

напрямі (Canon Rebel T5i з макрооб'єктивом 100 мм з серії L з системою спалаху Canon EL-100 і макрозйомкою Canon MR-14EX II). Цифрові фотографії потрібні для процесу планування цифрового лікування, оскільки вони потрібні для оцінки естетики, положення зубів і дизайну посмішки, а також для роботизованого управління процесом планування лікування. Для ідеалізації оклюзійної площини і виправлення естетичних і функціональних недоліків з використанням програмного забезпечення 3Share був розроблений цифровий wax-up. Програмне забезпечення PreVu для косметичного моделювання і дизайну посмішки (PreVu Dental) використовувалося для накладання цифрового wax-up на цифрові фотографії пацієнта, що дозволило фахівцеві з роботизованої хірургії, хірургу і стоматологу-реставратору оцінити план установки імплантатів на основі остаточних протезів.

Під час наради з планування лікування хірург і провідний фахівець з роботизованої хірургії спланували розташування імплантату, підбір моделі і репозицію кістки, використовуючи власне програмне забезпечення для планування операцій Absolute Dental Services і програмне забезпечення соDiagnostiX Dental Wings (фото 11-15). План полягав в установці восьми верхньощелепних імплантатів і п'яти нижньощелепних імплантатів для цирконієвих протезів повного зубного ряду.

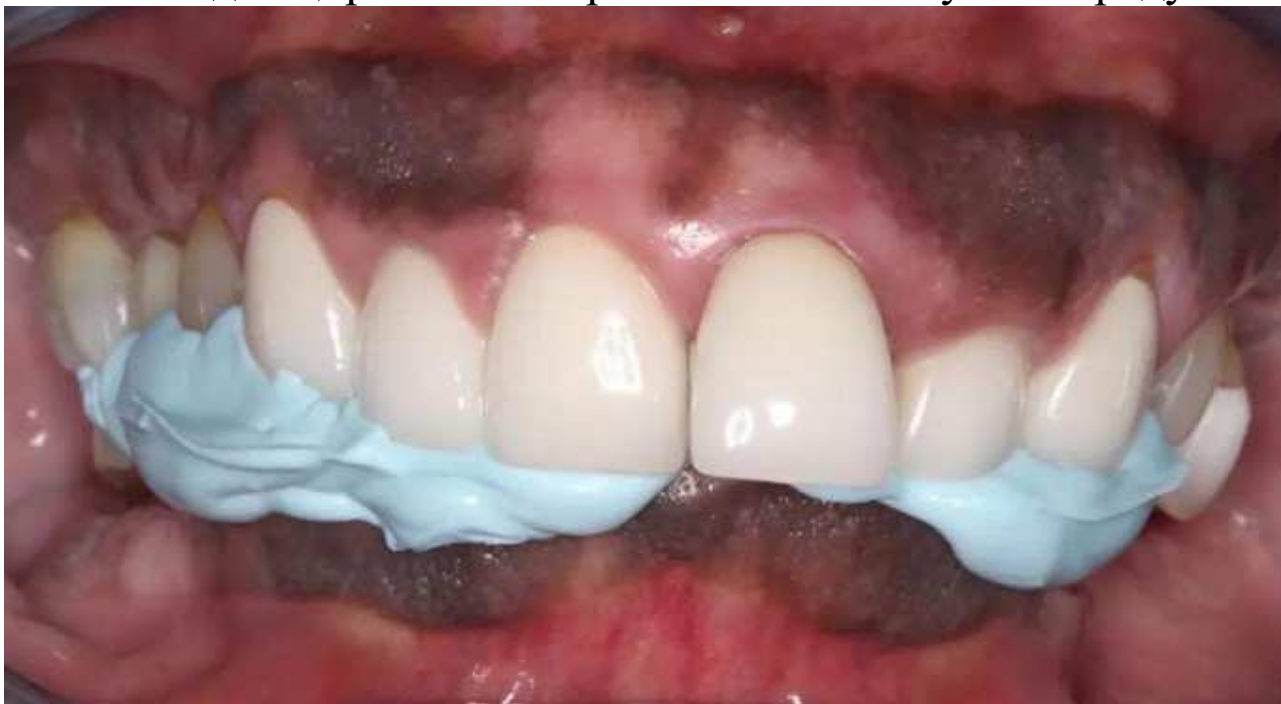

Фото 11: Фронтальний вигляд реєстрації прикусу в центральному співвідношенні

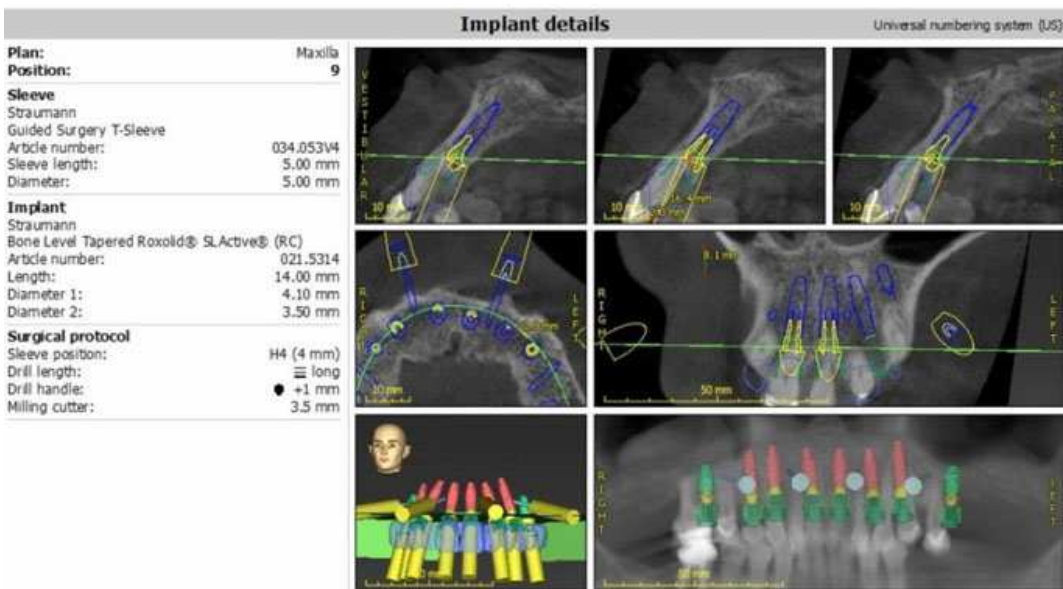


Фото 12: Планування хірургічного лікування верхньої щелепи з використанням coDiagnostiX

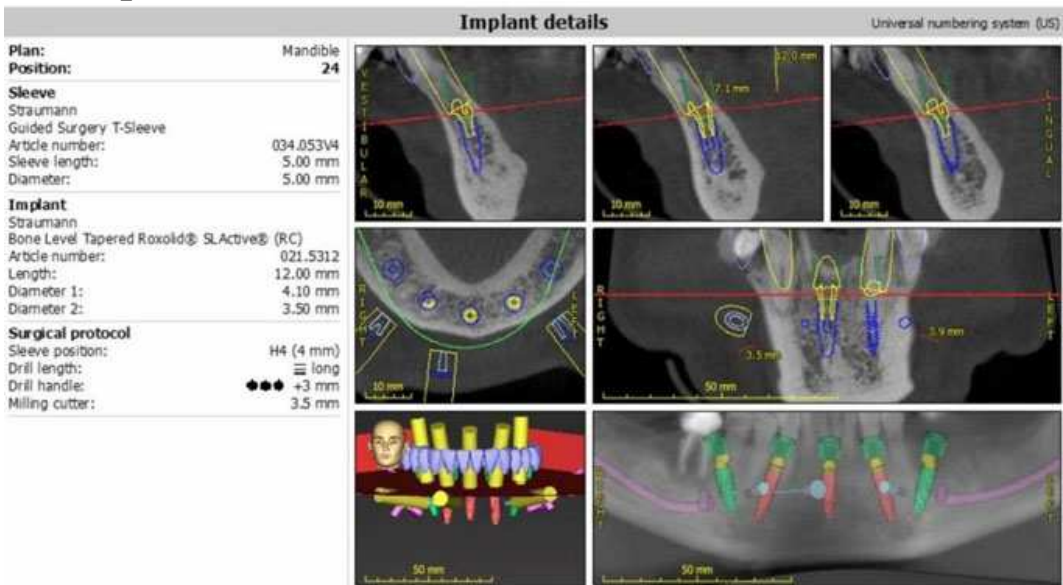


Фото 13: Планування хірургічного лікування нижньої щелепи з використанням coDiagnostiX

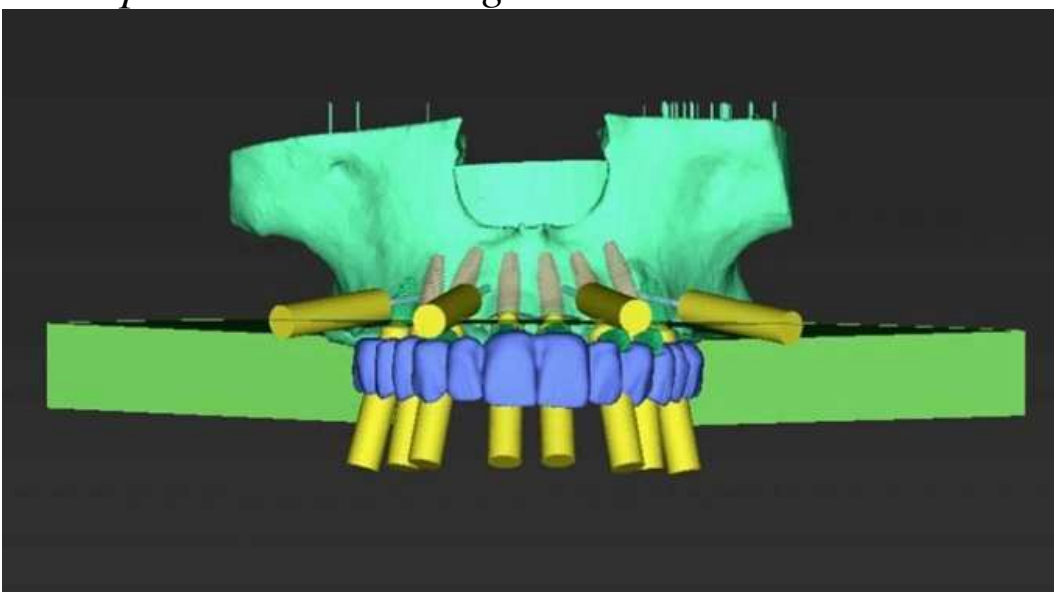


Фото 14: Планування хірургічного лікування верхньої щелепи з використанням верхньощелепного протеза (coDiagnostiX)

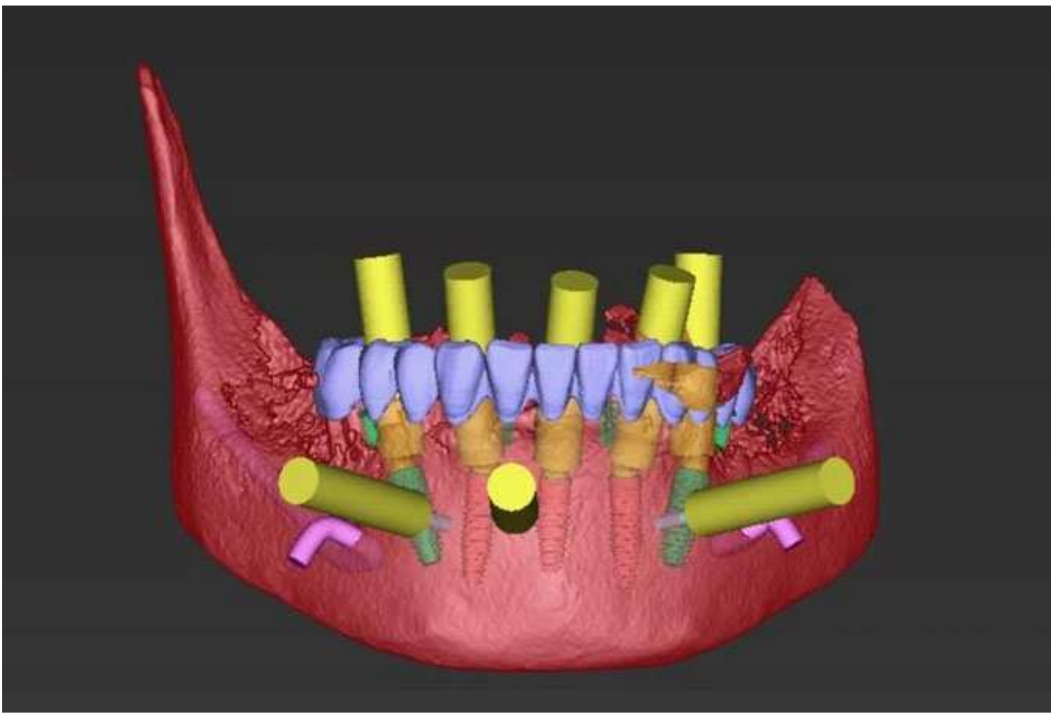


Фото 15: Планування хірургічного лікування нижньої щелепи з використанням протеза нижньої щелепи (coDiagnostiX)

Для оптимізації точного хірургічного протоколу був використаний робочий процес NavaGation Synergy Guided Workflow. Була встановлена напрямна для односторонньої фіксації ключа, і положення було перевірене за допомогою 3D-друкованого РММА (Flexcera, Desktop Health), щоб вирівняти напрямну для стабілізації зубів. Після видалення зруйнованого зубного ряду для ідеалізації контурів альвеолярного відростка верхньої щелепи використовувалася надрукована на 3D-принтері (Flexcera) зубчаста напрямна для зменшення верхньощелепної кістки, а для зменшення виступаючого переднього кісткового сегменту нижньої щелепи використовувалася напрямна для зменшення нижньої щелепи.

Щічні фіксуючі штифти використовувалися для точного і надійного кріплення основи і напрямних для репозиції кістки до верхньощелепної і нижньощелепної кістки. Згодом для точного розміщення імплантатів були використані напрямні для установки імплантатів. У верхньощелепну дугу на одному рівні з краєм кістки було встановлено вісім імплантатів з конічним з'єднанням Straumann Bone Level Tapered Roxolid SLActive Regular CrossFit (імплантати розміром $4,8 \times 8,0$ мм на місцях зубів № 16 і 26, імплантати розміром $4,1 \times 12,0$ мм на місці зуба №14 і імплантати розміром $4,1 \times 14,0$ мм на місцях зубів №13, 11, 21, 23 і 24).

У нижньощелепну дугу на одному рівні з краєм кістки було встановлено п'ять імплантатів з конічним з'єднанням Straumann Bone Level Tapered Roxolid SLActive Regular CrossFit (імплантати розміром 4,8 × 12,0 мм на місцях зубів №36 і 46, імплантати розміром 4,1×14,0 мм на місцях зубів №33 і 43 і імплантат розміром 4,1 × 12,0 мм на місці зуба №31).

Після установки імплантатів напрямна для установки імплантатів була видалена і були встановлені багатоелементні абатменти Regular CrossFit, закріплені гвинтами під кутом 17°, з використанням надрукованої на 3D-принтері Flexcera напрямної для вирівнювання багатоелементних абатментів. Потім після установки тимчасових титанових циліндрів, кожен з яких був перекритий силіконовими блокувальними трубками, на багатоелементні абатменти були встановлені перехідні протези, виготовлені з нанокерамічного композиту (Flexcera Smile), які підібрані за допомогою полімеру з подвійною полімеризацією (Triad, Dentsply Sirona) (фото 15-16).

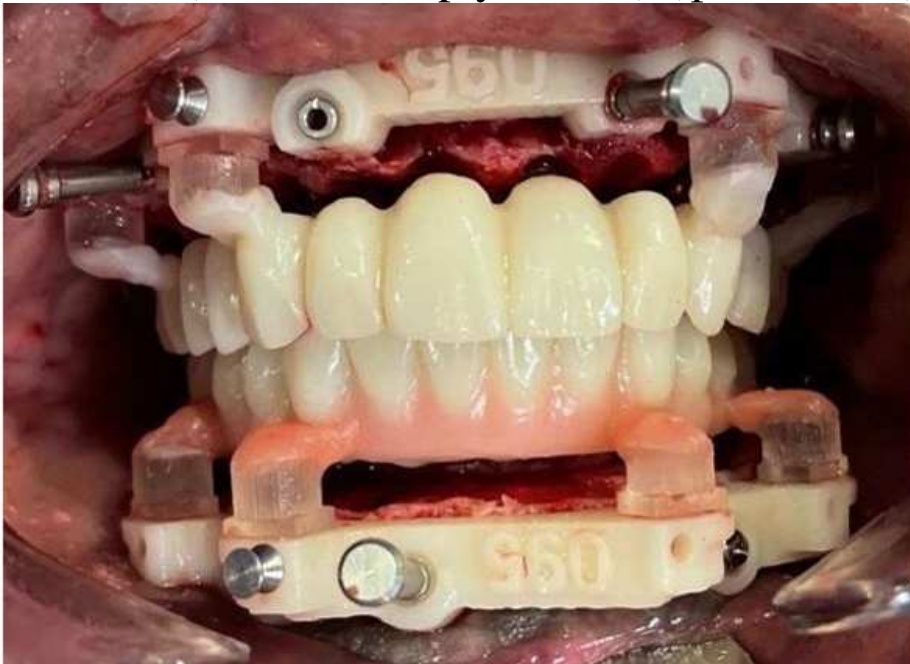


Фото 16: Направляючі основи для фіксації ключів верхньої і нижньої щелепи перед установкою

Стрічка з PTFE і текучий композит Filtek Supreme Ultra (3M ESPE) використовувалися для герметизації кожного отвору доступу перед оцінкою оклюзії (фото 17-19). Цього разу дублікати перехідних протезів Flexcera Smile відразу були підібрані за тим самим протоколом, щоб використовувати їх, коли настане час для остаточних відбитків, що фіксують бажаний вертикальний розмір, положення зубів і м'які тканини, що

загоїлися. Для усунення надмірного оклюзійного навантаження на етапі остеointegraції в жувальний м'яз були проведені двосторонні ін'єкції ботокса.

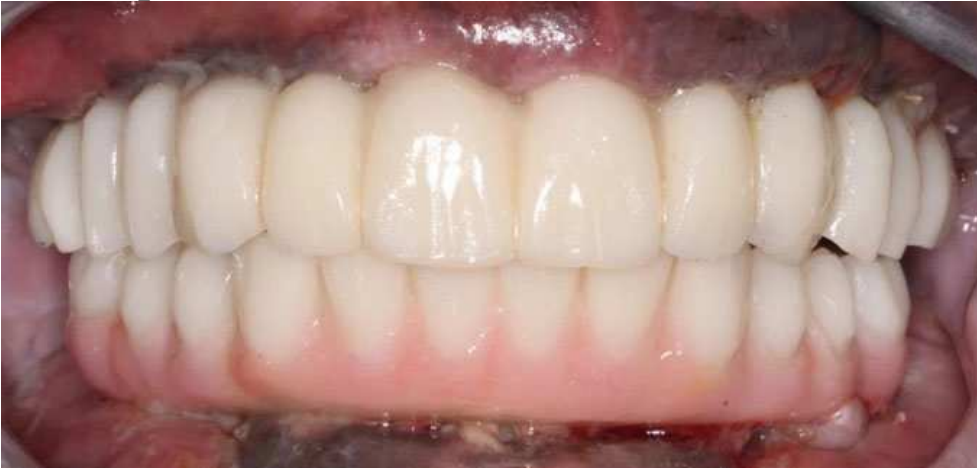

Фото 17: Повні перехідні протези Flexcera Smile для верхньої і нижньої щелепи, через день після операції

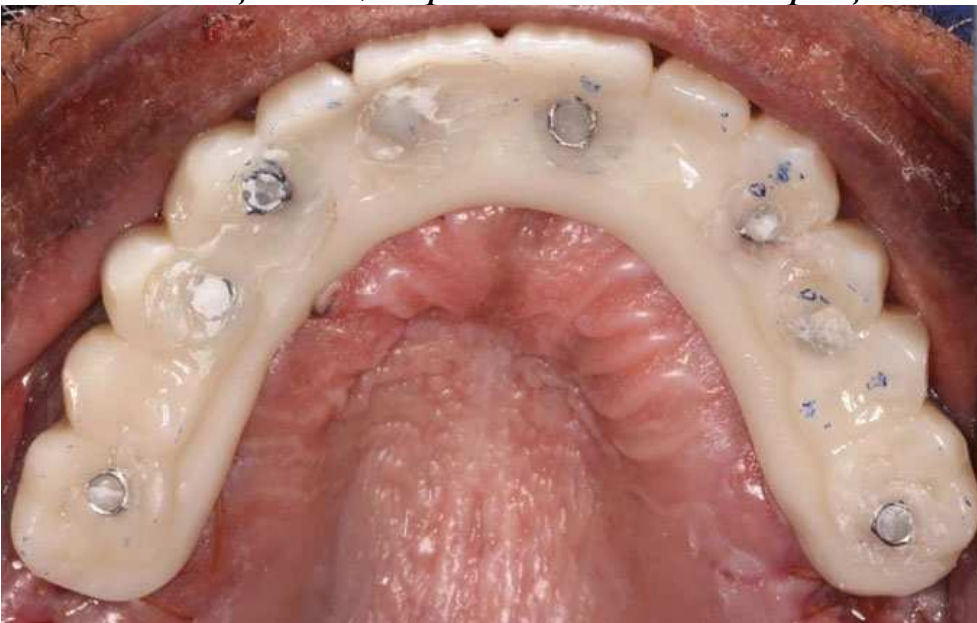

Фото 18: Оклюзійний вигляд протеза верхньої щелепи Flexcera Smile

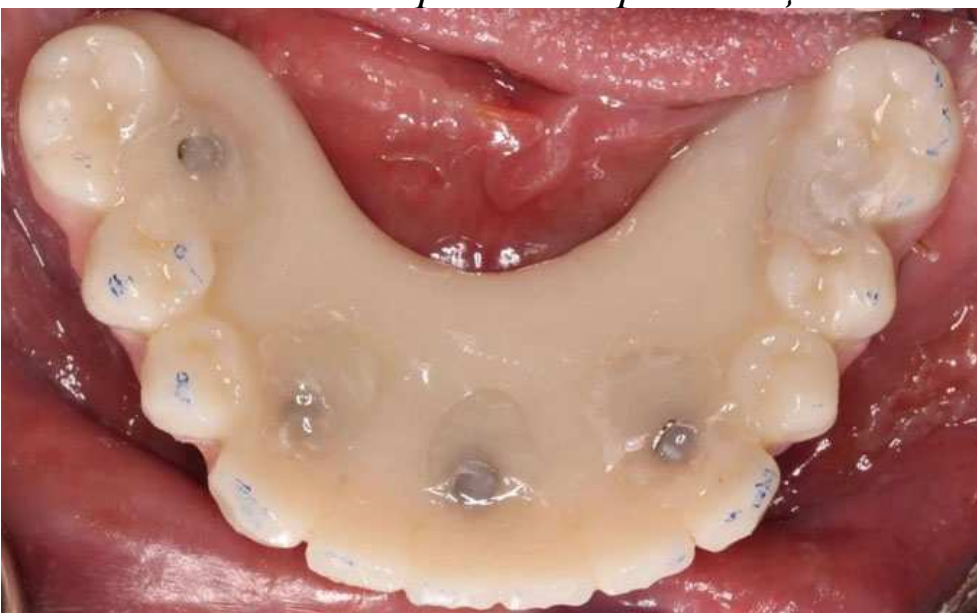
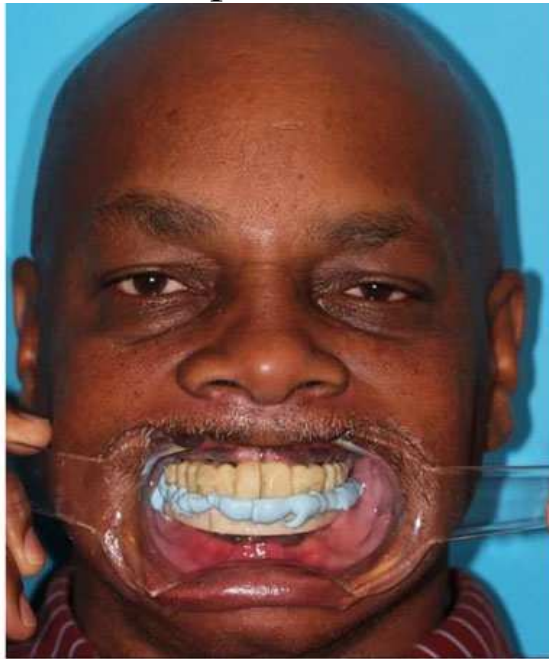
Фото 19: Оклюзійний вигляд протеза нижньої щелепи Flexcera Smile

Через сорок вісім годин після операції була проведена оцінка оклюзії і внесені незначні корективи в перехідні протези Flexcera Smile. Після п'яти місяців остеоінтеграції дублікати остаточних відбитків перехідних протезів Flexcera Smile були встановлені і закріплені вручну на багатoeлементних абатментах, і вже на дублікатах було проведено незначне коригування середньої лінії для взаємодії з лабораторією.

Відбитковий матеріал з легкого полівінілсилоксана (VPS) був використаний для фіксації внутрішнього простору між тканиною і відбитковим дублікатом обох протезів. На етапі остеоінтеграції усадка м'яких тканин є нормальним наслідком процесу загоєння; тому легкий VPS допомагає забезпечити безшовну глибоку адаптацію готових протезів до м'яких тканин. Реєстрація прикусу за центричним співвідношенням була зроблена з використанням матеріалу для реєстрації прикусу Vlu-Mousse VPS Parkell (фото 20).



*Фото 20:
Реєстрація
прикусу по
центру за
допомогою
Vlu-Mousse
для остато-
чного від-*

битку з використанням акрилових перехідних дублікатів

Протокол роботизованої хірургії і протезування NavaGation Synergy усуває необхідність у припущеннях, пристосуваннях верифікацій, оклюзійних накладках і установці wax-up. Дублікати остаточних відбитків перехідних протезів служили як лотки для остаточних відбитків, так і напрямними для правильного вертикального розміру і положення зубів. При наступному відвідуванні були випробувані прототипи, виготовлені з Flexcera Smile, і оцінені естетика, функція, фонетика і прикус (фото 21-25).

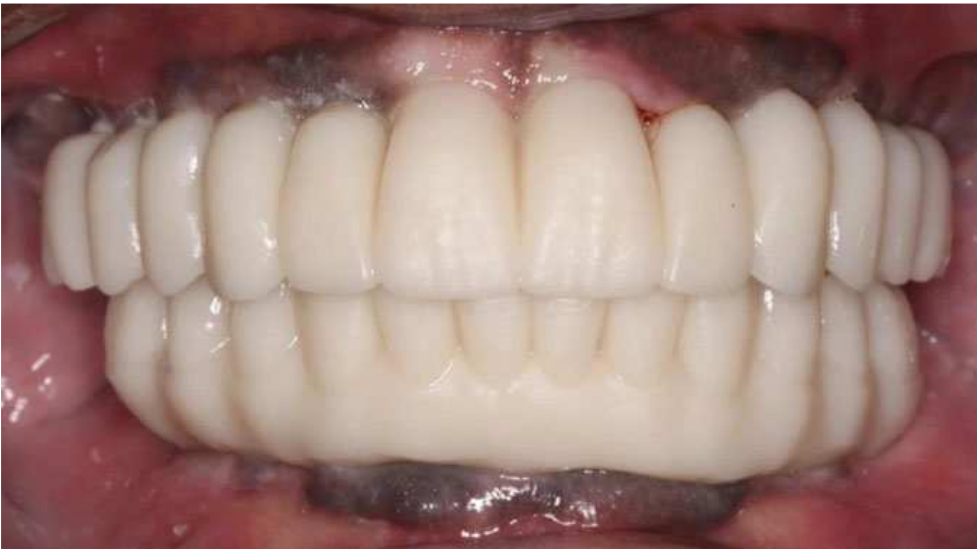

Фото 21: Примірка готових протезів Flexcera Smile для оцінки функціональності і естетики, фронтальний вигляд

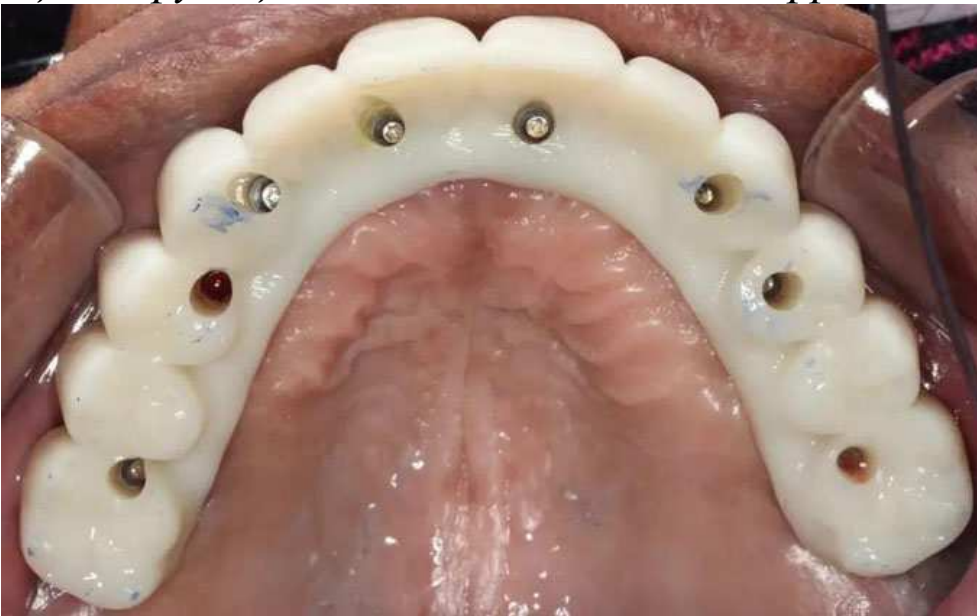

Фото 22: Примірка повного дубліката остаточного протеза Flexcera Smile на верхній щелепі, оклюзійний вигляд

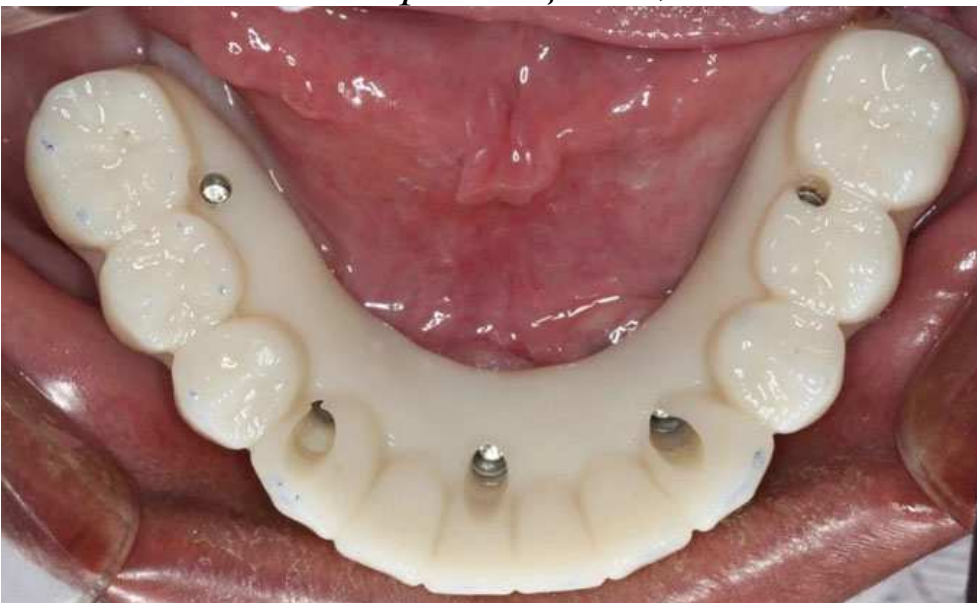

Фото 23: Примірка повного дубліката остаточного протеза Flexcera Smile на нижній щелепі, оклюзійний вигляд



Фото 24: Дублікати готових протезів Flexcera Smile в анфас, що підтверджують покращену естетику і функціональність

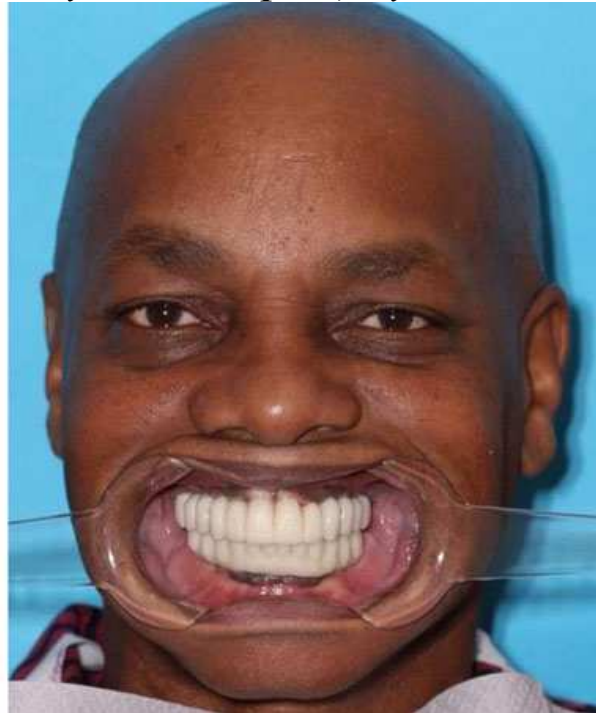

Фото 25: Ретракційний вигляд готових протезів Flexcera Smile в анфас, що підтверджує покращену естетику і функціональність

Були внесені корективи в ясенні амбразури, щоб ідеалізувати альвеолярний гребінь і ясенні сосочки, а остаточний прикус був зафіксований за допомогою Blu-Mousse. Остаточні цирконієві протези (ArgenZ HT+ Multilayer, 1250МПа; Argen) були забарвлені за індивідуальним замовленням і покриті глазур'ю для природної відповідності характеристикам ясен (фото 26-40).

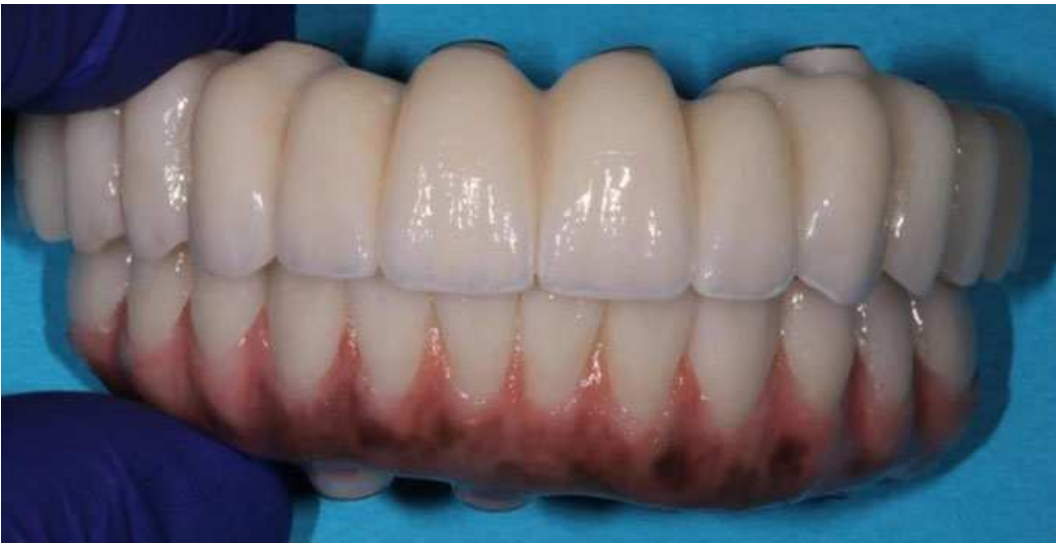

Фото 26: Остаточні протези ArgonZ HT+ з характерною формою ясен

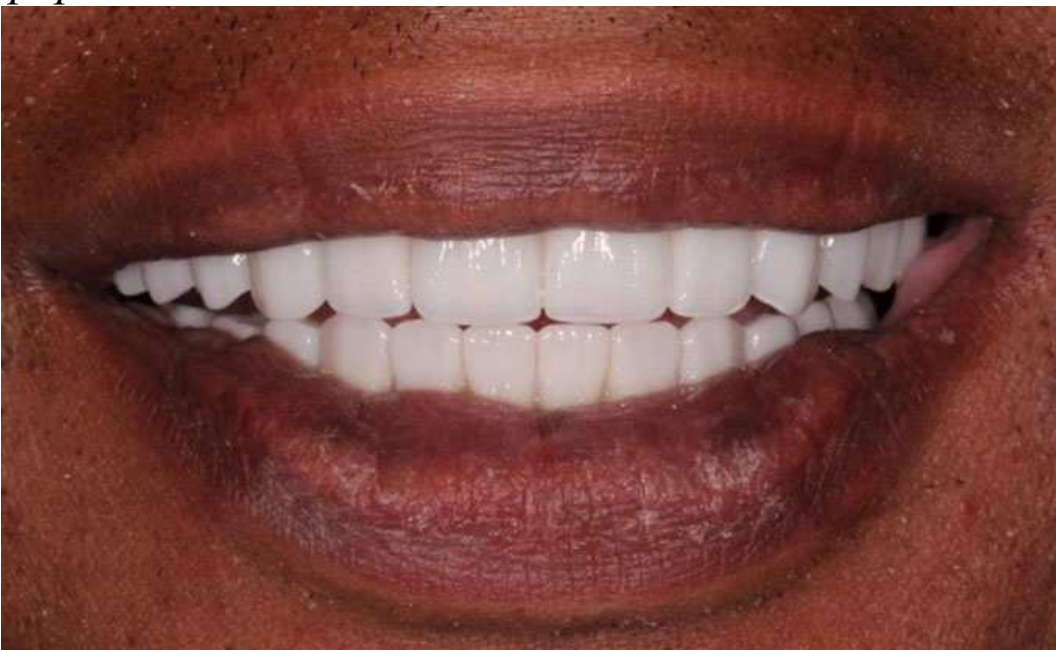

Фото 27: Фронтальний вигляд посмішки, що демонструє покращену естетику і функціональність

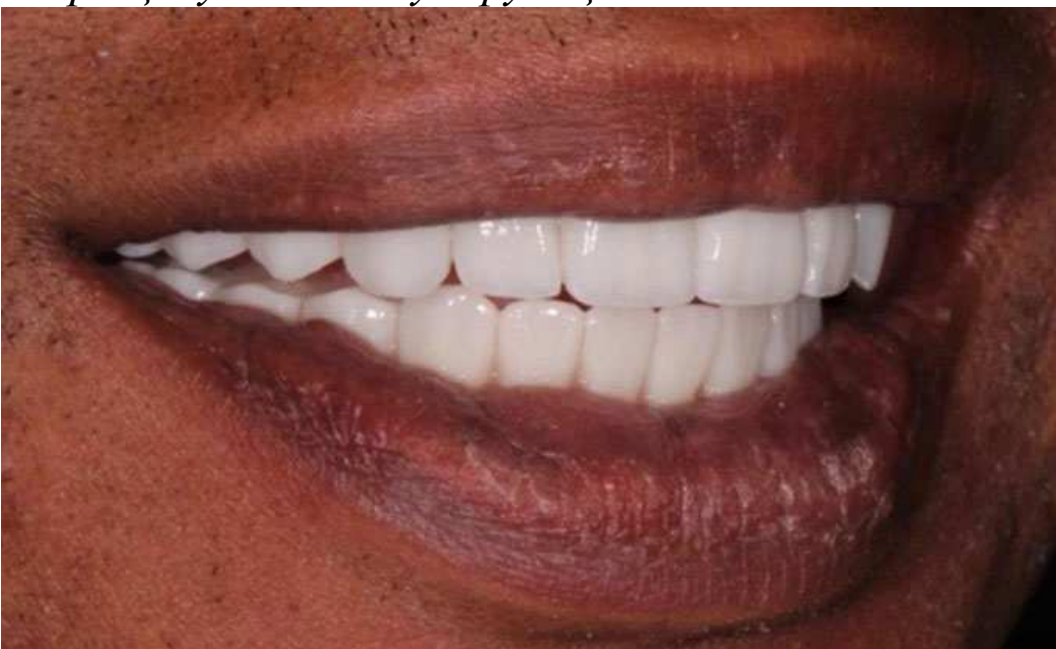

Фото 28: Правий латеральний вигляд посмішки

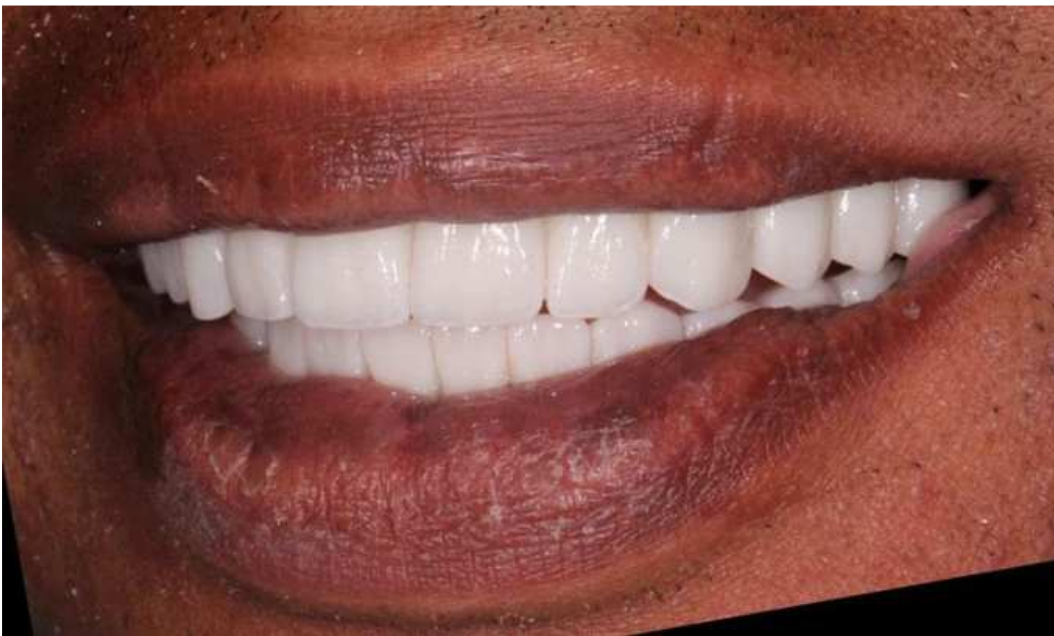

Фото 29: Лівий латеральний вигляд посмішки

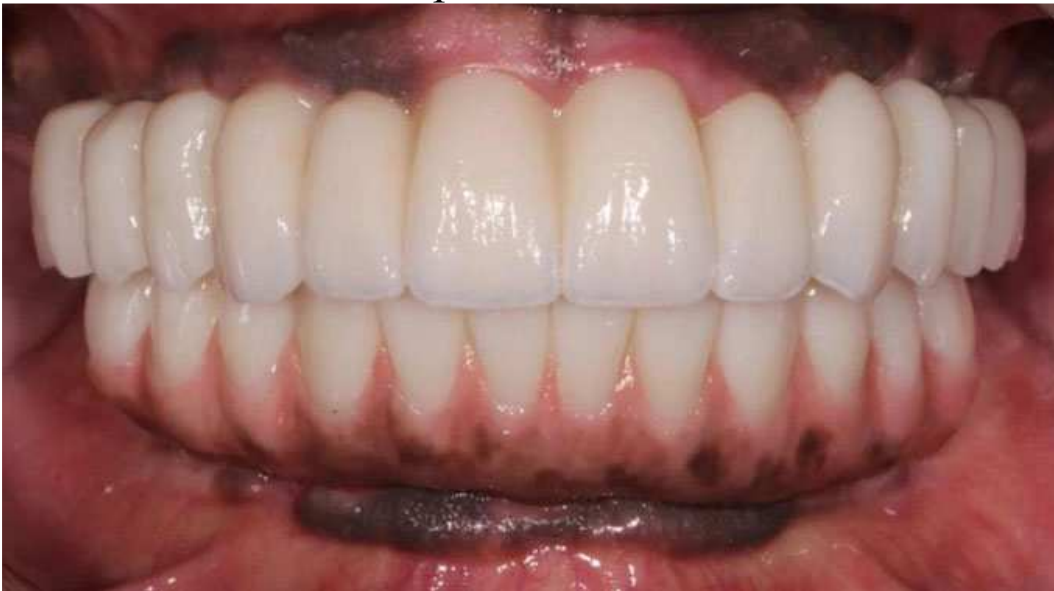

Фото 30: Фронтальний огляд покращених вертикальних розмірів, функцій і естетики

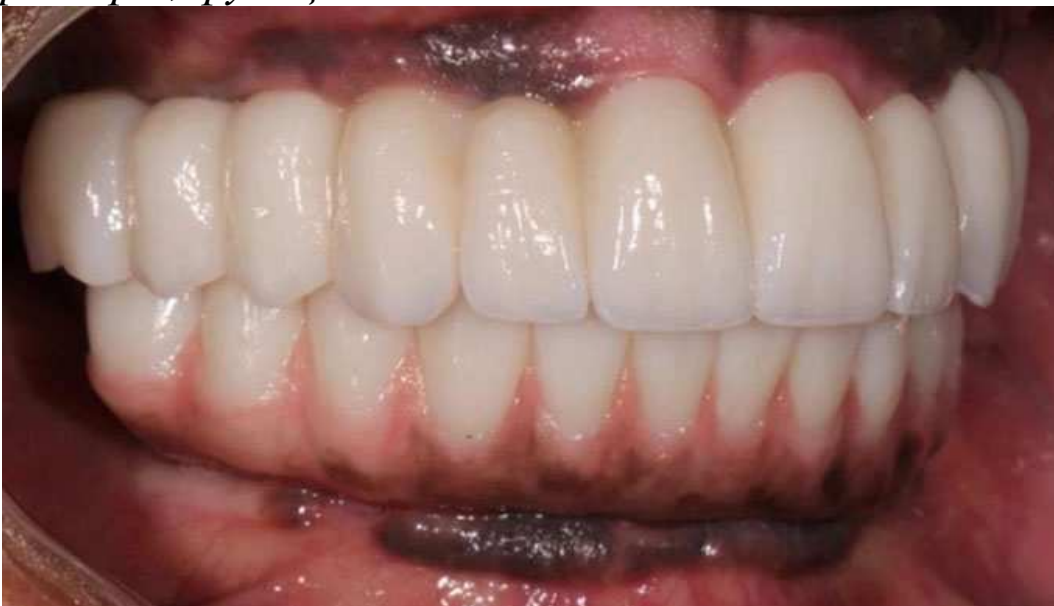

Фото 31: Правий латеральний вигляд при максимальному стисканні

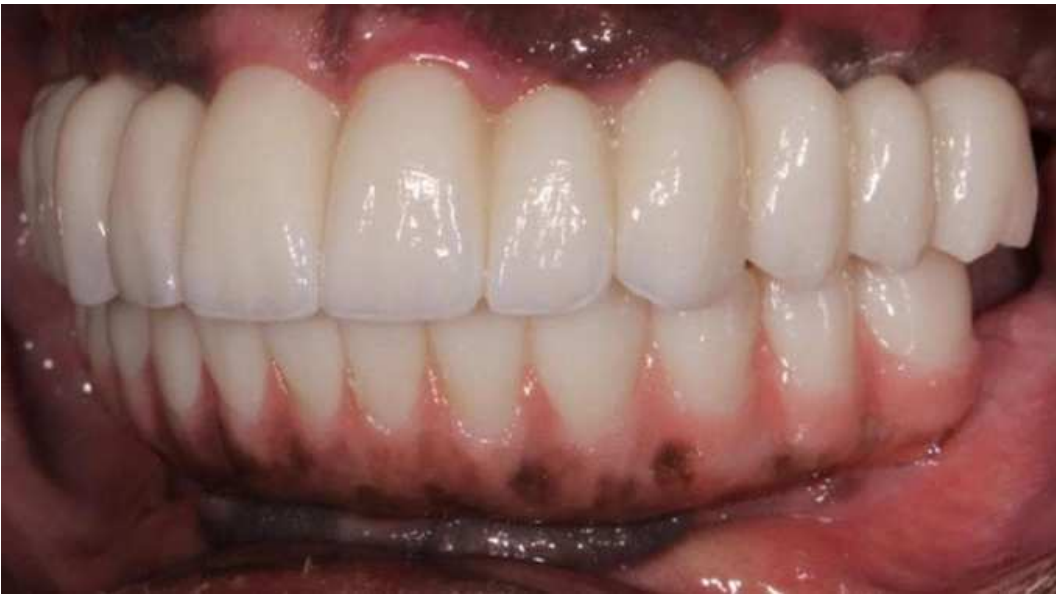

Фото 32: Лівий латеральний вигляд при максимальному стисканні

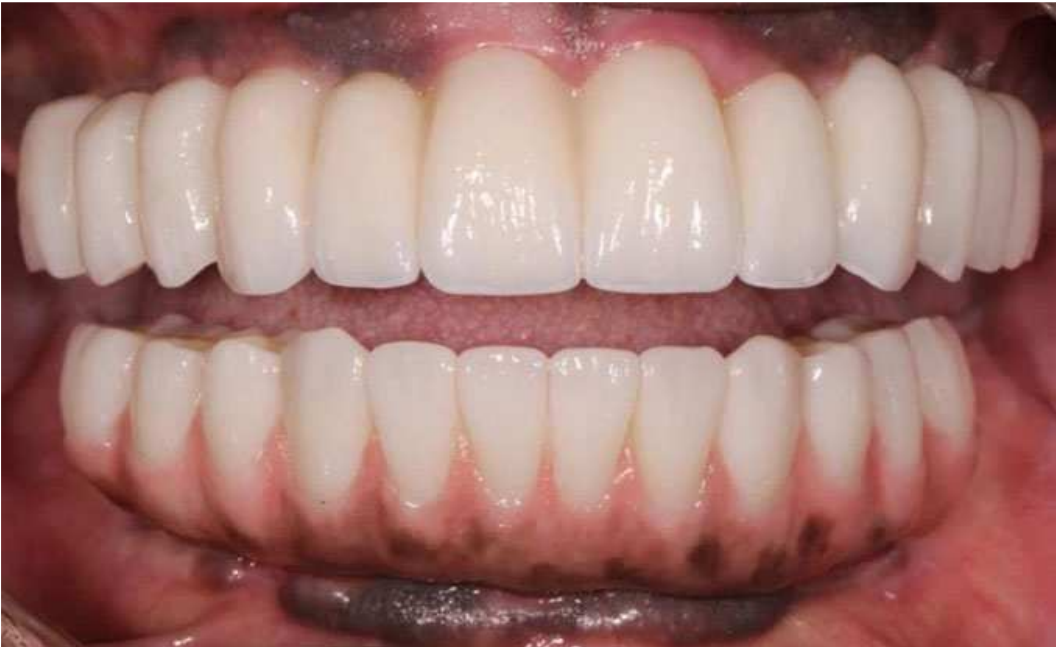

Фото 33: Фронтальний вигляд завершеної реставрації

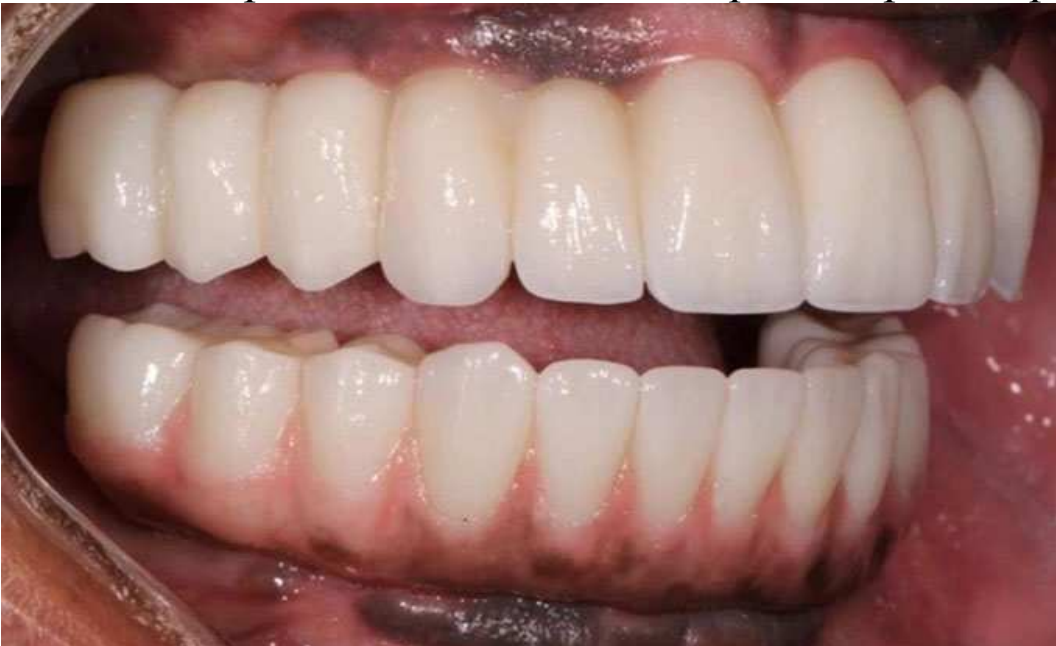

Фото 34: Правий латеральний вигляд завершеної реставрації

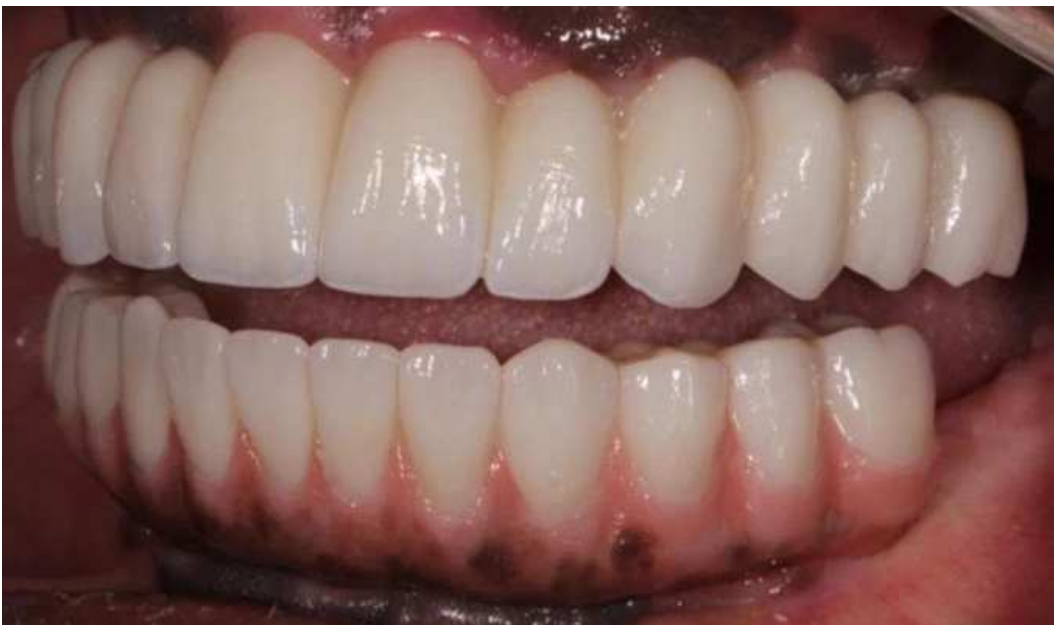

Фото 35: Лівий латеральний вигляд завершеної реставрації

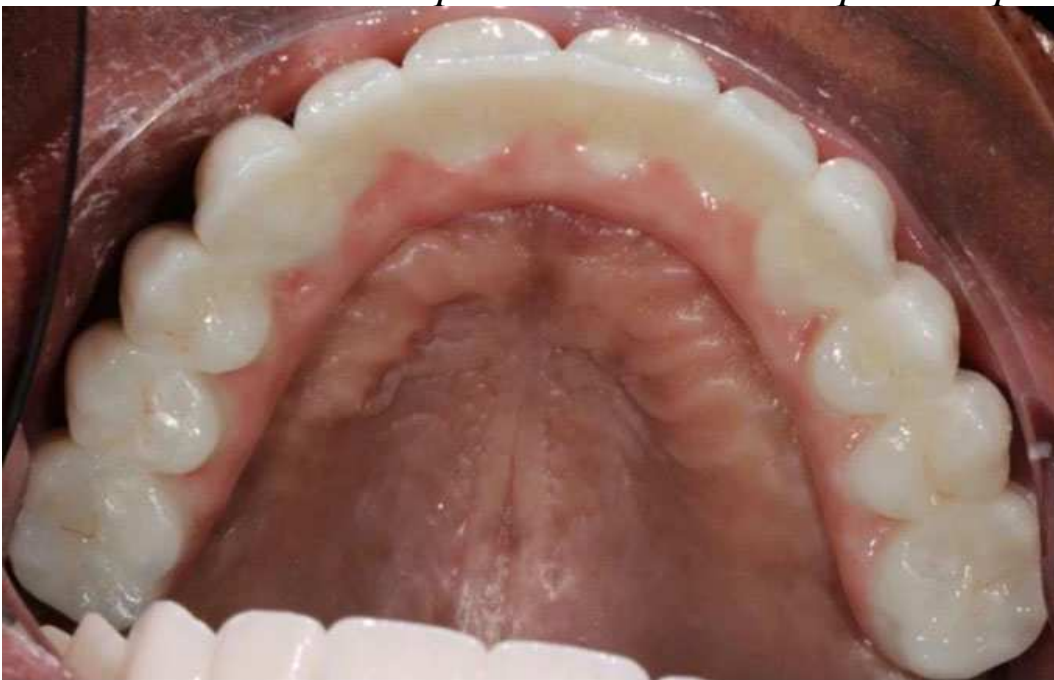

Фото 36:

Окклюзійний вигляд верхньої щелепи завершеної реставрації

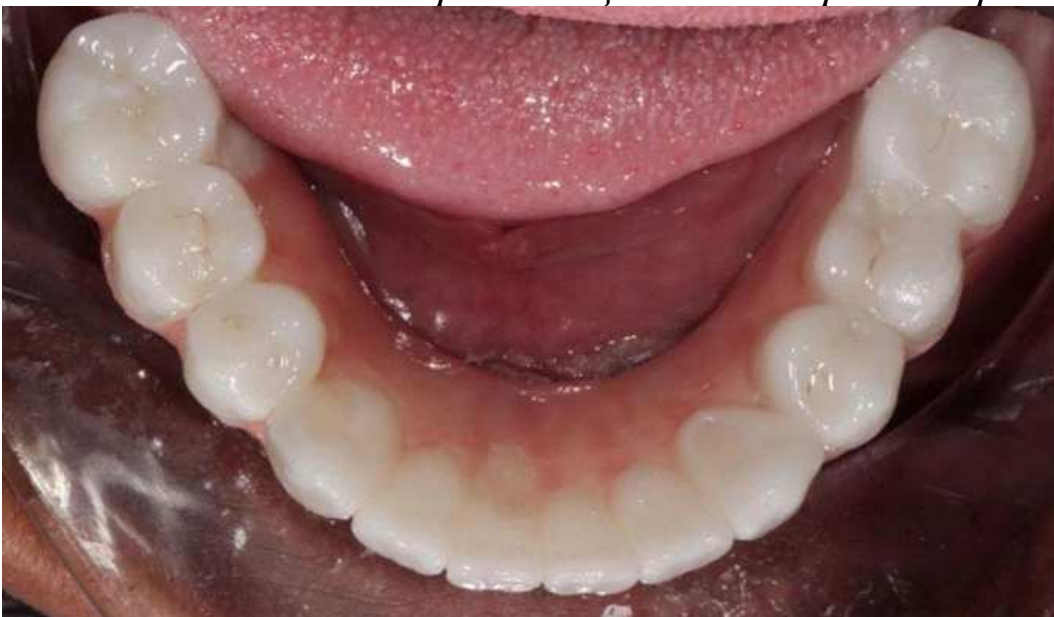

Фото 37:

Окклюзійний вигляд нижньої щелепи завершеної реставрації




Фото 38: Ретраційний вигляд завершеної реставрації анфас

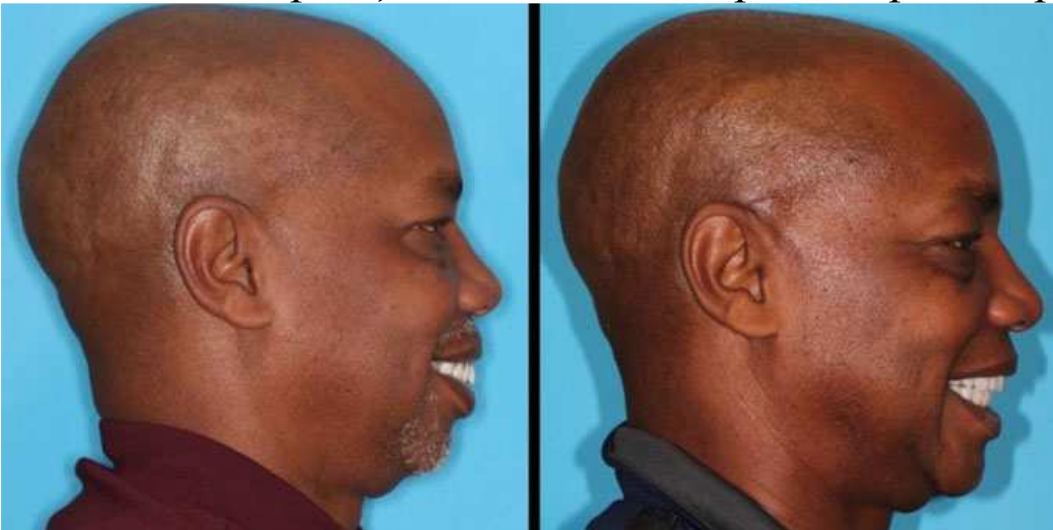

Фото 39 а, в: Знімки в профіль до і після (в), що демонструють покращену пропорцію нижньої третини обличчя і авторотацію нижньої щелепи



Фото 40: Нова посмішка

Гвинти для багатоелементних протезів були закручені відповідно до рекомендацій виробника, а отвори для доступу закладені Filtek Supreme Ultra і стрічкою з PTFE. Для зменшення оклюзійного парафункціонального навантаження на протези і імпланти був виготовлений оклюзійний нічний захист верхньої щелепи з повним покриттям, призначений для носіння необмежений час.

Висновок

Цифрове планування лікування для покращення естетики і функціональності може бути корисним як для лікарів, так і для пацієнта. Передбачувані результати хірургічного втручання і протезування можливі завдяки оптимізованому робочому процесу з цифровим управлінням, який виключає припущення. Співпраця хірурга, стоматолога-реставратора і фахівця з роботизованої хірургії при плануванні лікування дозволяє візуалізувати бажаний результат до операції. У випадку цього пацієнта були усунені численні естетичні і функціональні недоліки, що призвело до значного покращення стану зубів, їх функцій і зовнішнього вигляду. Пацієнт і усі, хто мав стосунок до цієї справи, задоволені результатом.

Автор: Тайлер Вуне