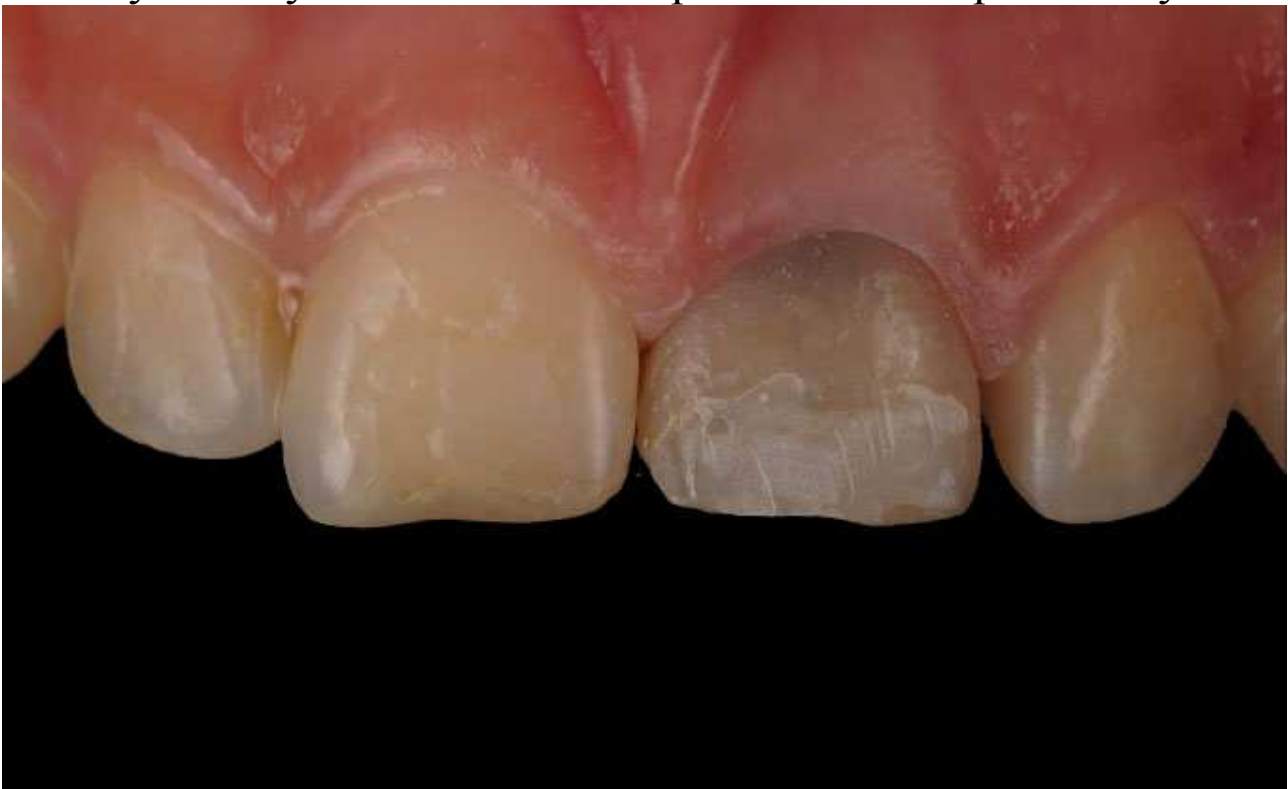

Непряма реставрація різців – мінімальне інвазивне лікування

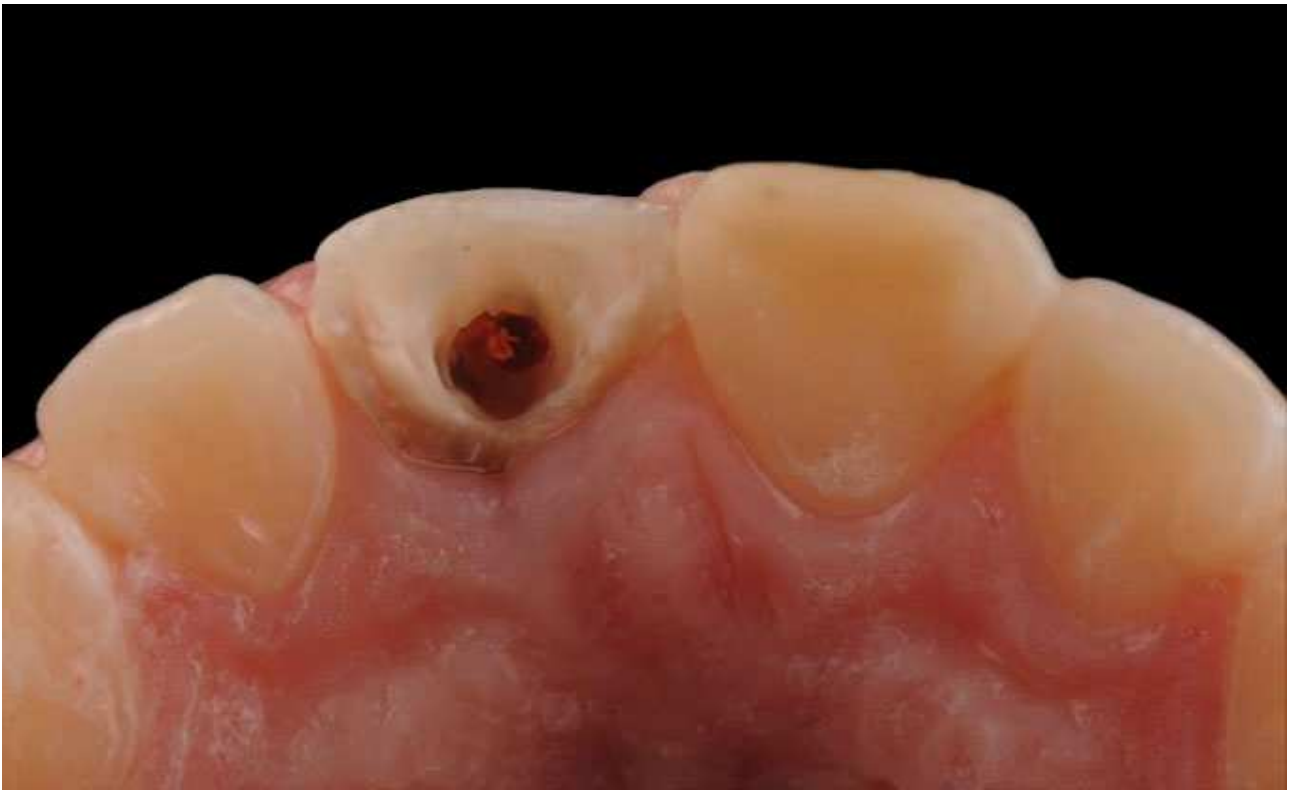Надійність і довговічність стоматологічних реставрацій украй важливі для усіх наших пацієнтів, а особливо для молодих. Тому краще дотримуватися щадних методів лікування, які передбачають мінімально інвазивне лікування. Таке раціональне препарування може знизити ризик ускладнень, що виникають як під час лікування, так і потім. Зараз у гонитві за естетикою застосовується радикальніша техніка, яка припускає редуцію більшої частини твердих тканин зубів. У свою чергу ми пропонуємо звести до мінімуму препарування зуба. Цього можна досягти використовуючи непрямі реставрації-вініри. Таким чином ми досягнемо хорошої естетики без зайвого ризику.

Дефект центральних різців (Клінічний випадок)

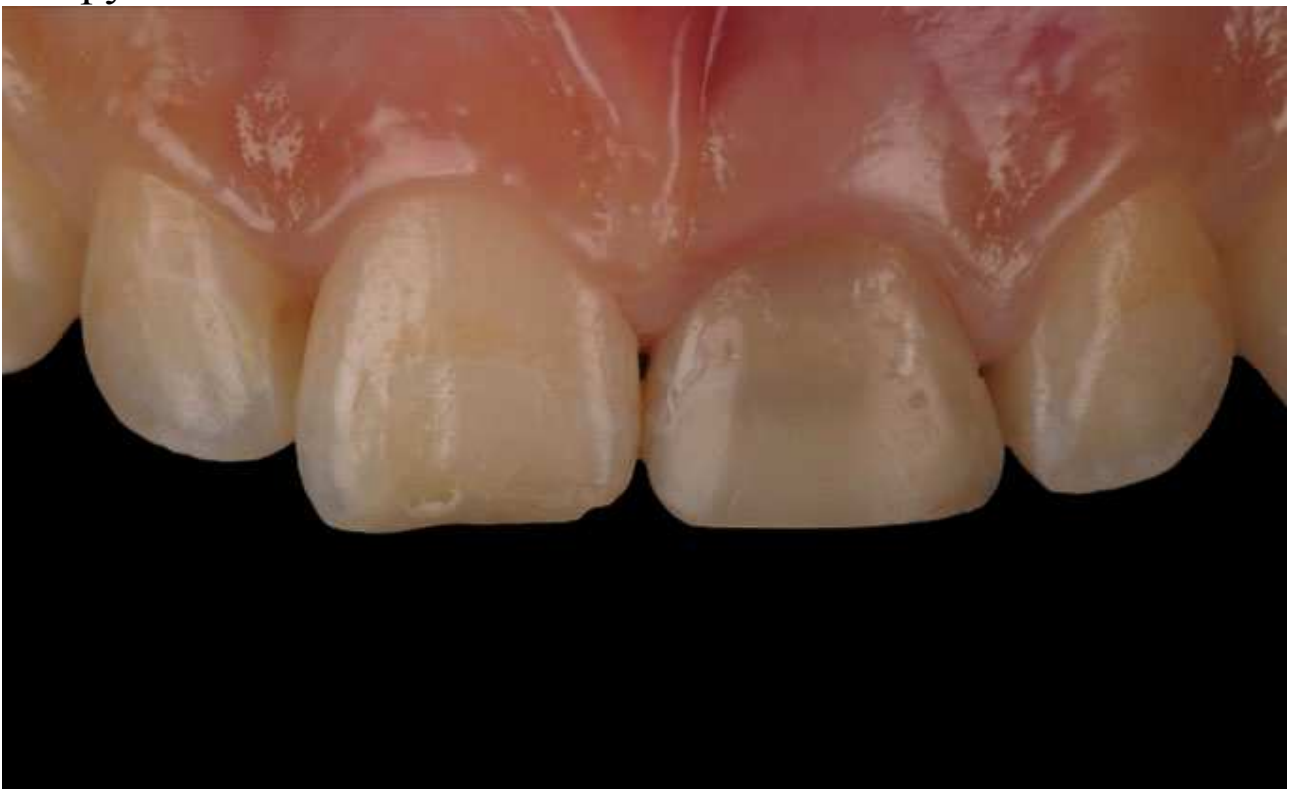Дівчина 17 років звернулася із скаргами на естетичний дефект центральних різців. Зуби були зламані пацієнткою в дитинстві. Зуб 1.1 був ендодонтично пролікований 2 роки тому.



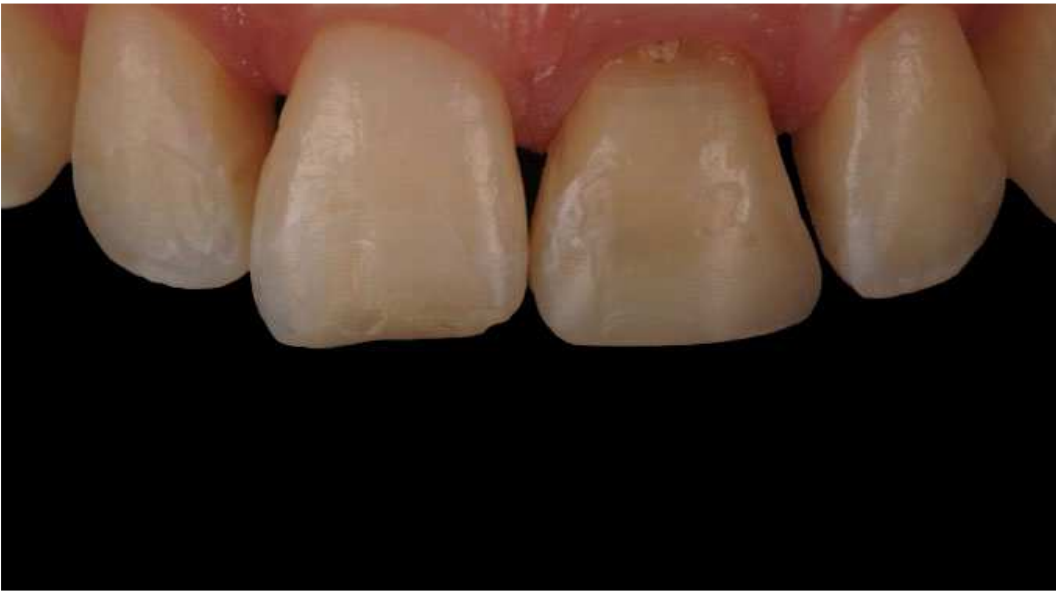Після розкриття пульпової камери виявили перфорацію з вестибулярного боку. Вирішили ендодонтично перелікувати зуб. Через молодий вік пацієнтки для відновлення зубів вибрали вініри.



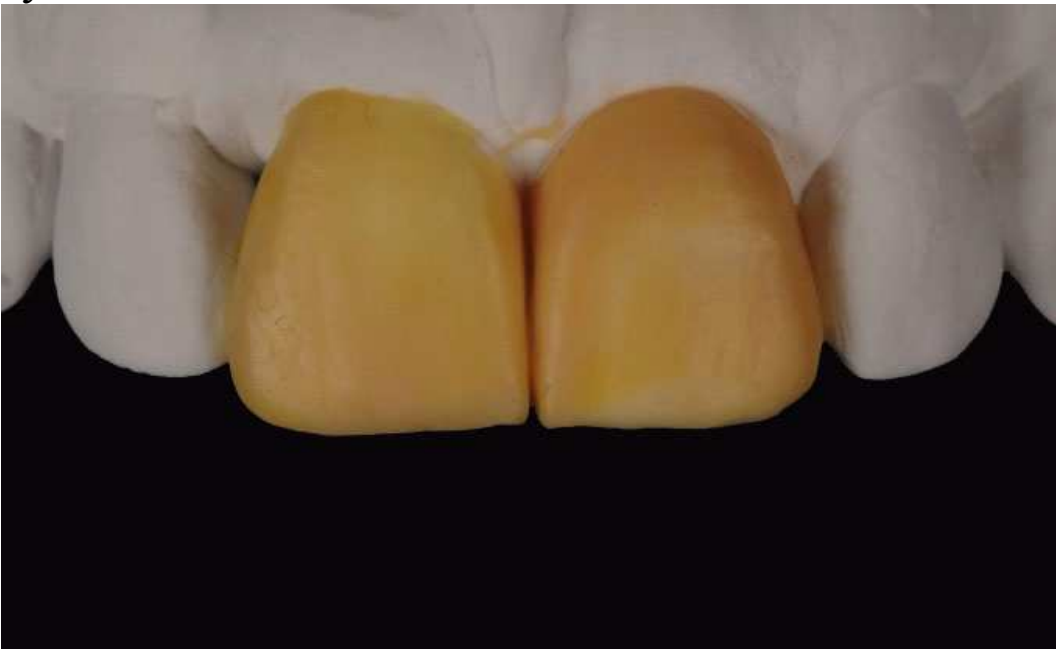Зуби були заздалегідь відновлені, щоб наступне лікування було зручнішим.



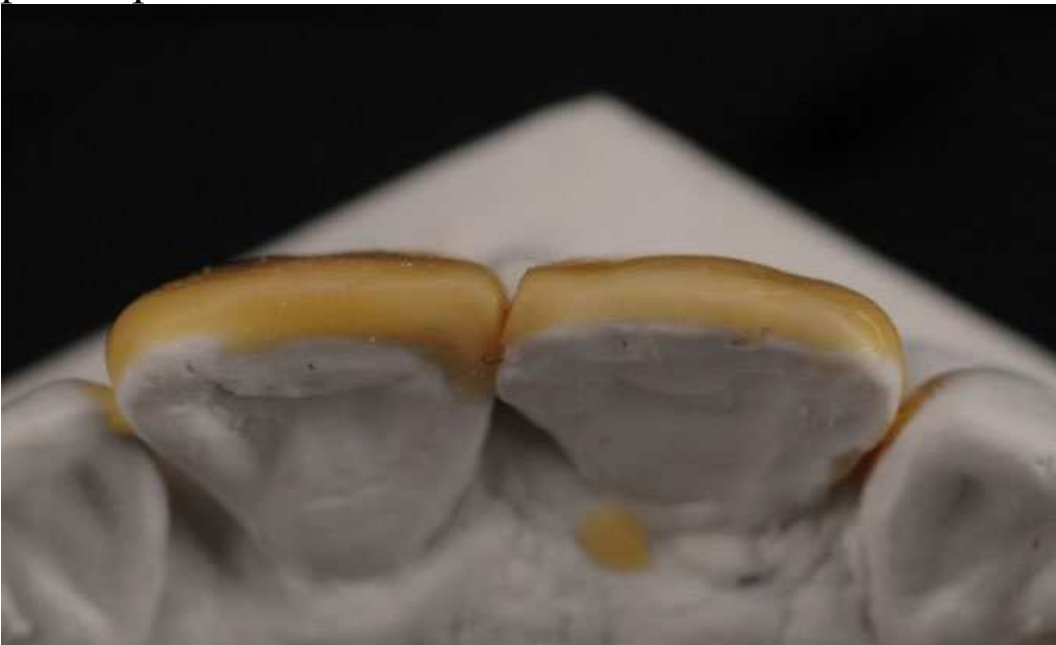Подовжуємо коронки, щоб форма зубів гармонійно співвідносилася з усім зубним рядом при посмішці. В естетичних цілях проводимо внутрішньоканальне відбілювання зуба 2.1. Після завершення ендодонтичного лікування 1.1 гутаперчу герметизуємо шаром рідкотекучого композиту. Також проводимо ендовідбілювання зуба 1.1. Після завершення відбілювання доступ закривається композитом.



Воскова версія реставрації для демонстрації кінцевого варіанту.

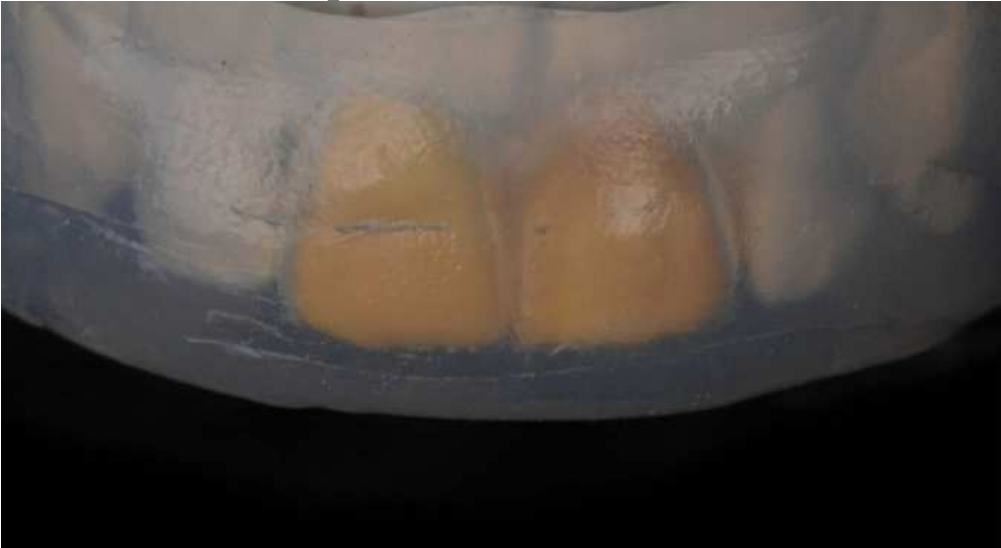

Вигляд оклюзійної поверхні. Визначаємо товщину фінальної реставрації.

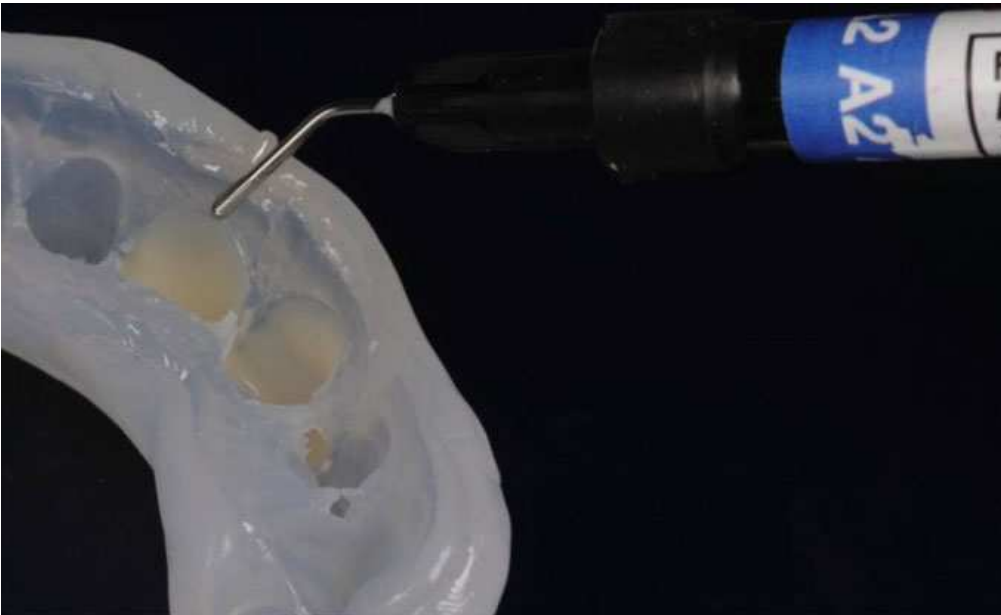


Тимчасові вініри

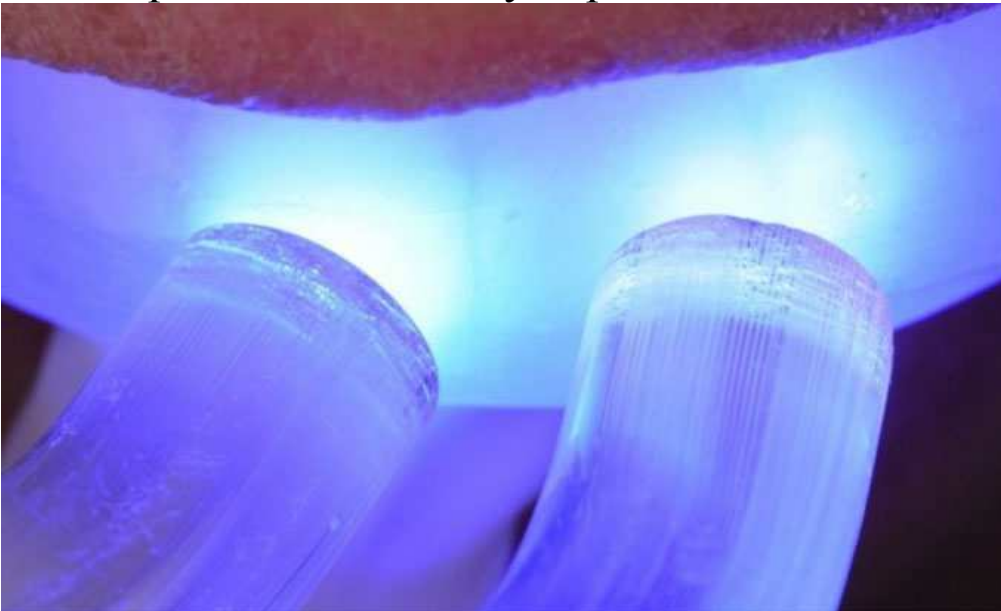
Виготовлення силіконового ключа для наступного створення тимчасових вінірів.



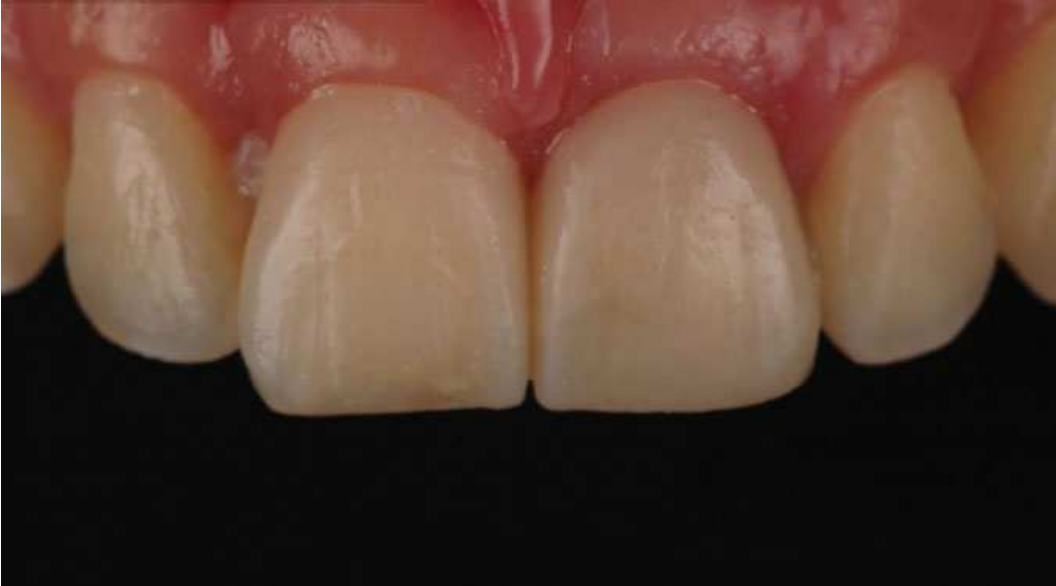Приймаємо до моделювання форми різців текучим композитом за допомогою силіконового ключа.



Полімеризація композиту через силіконовий ключ.

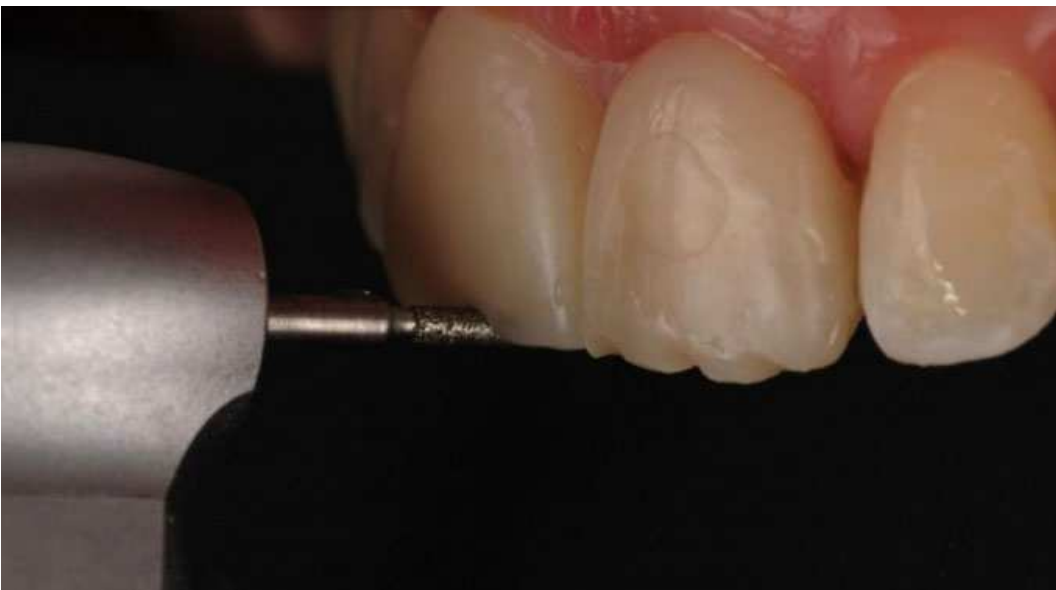

Провізорні вініри для оцінки естетики.

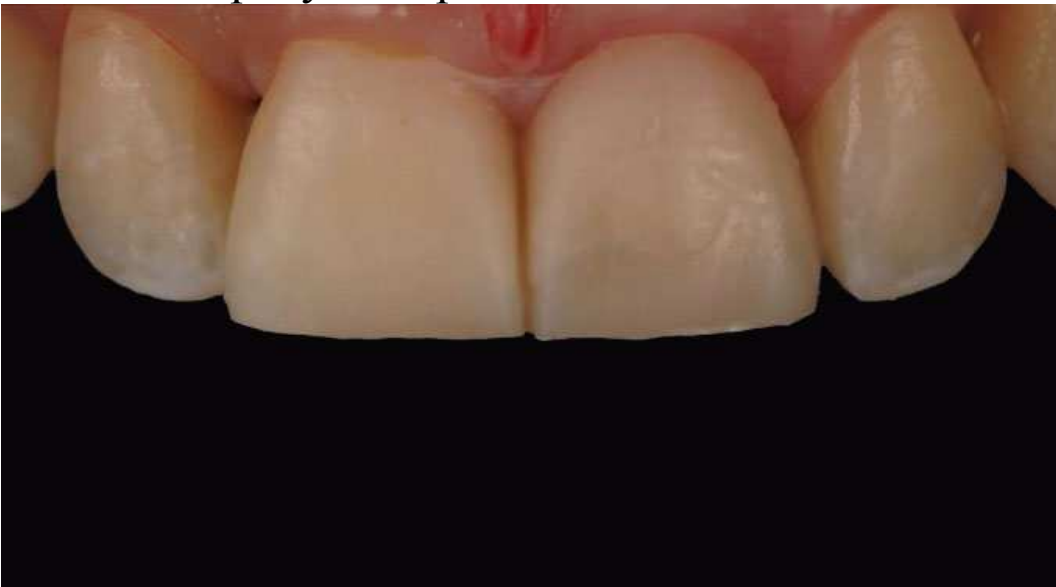

Особливості препарування

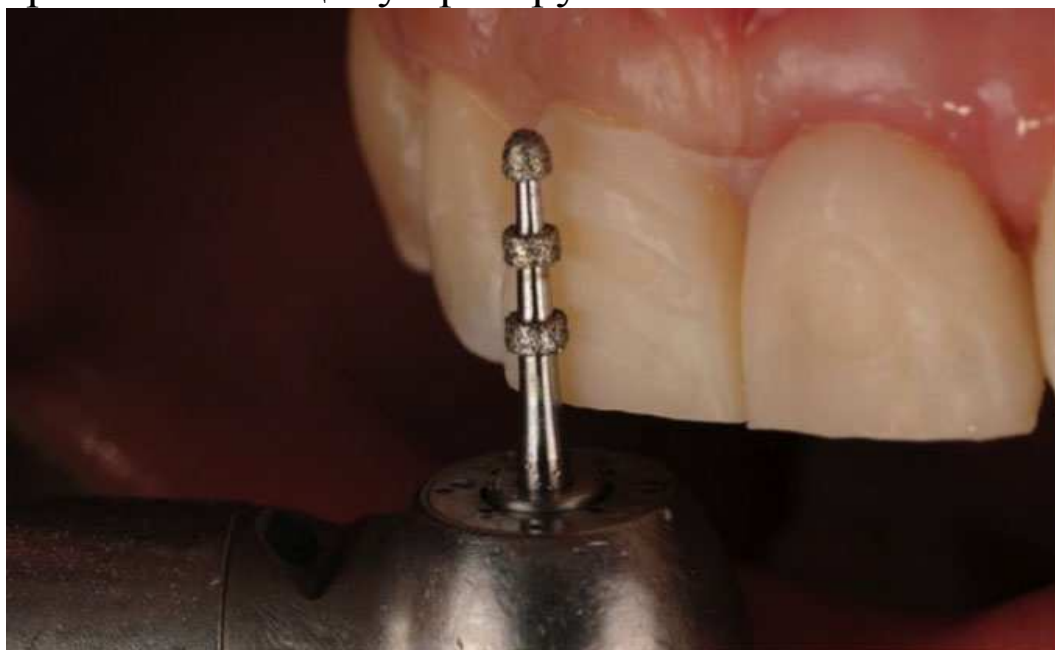Особливості препарування: проводимо на вінірах для консервативнішої підготовки. Таким чином препарування емалі мінімальне.



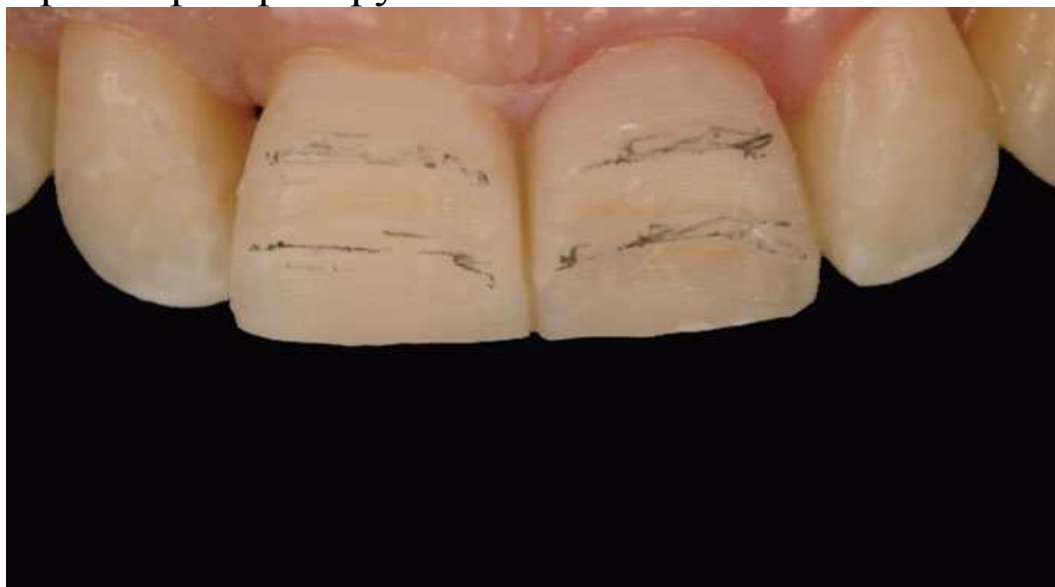Спилюємо ріжучий край.



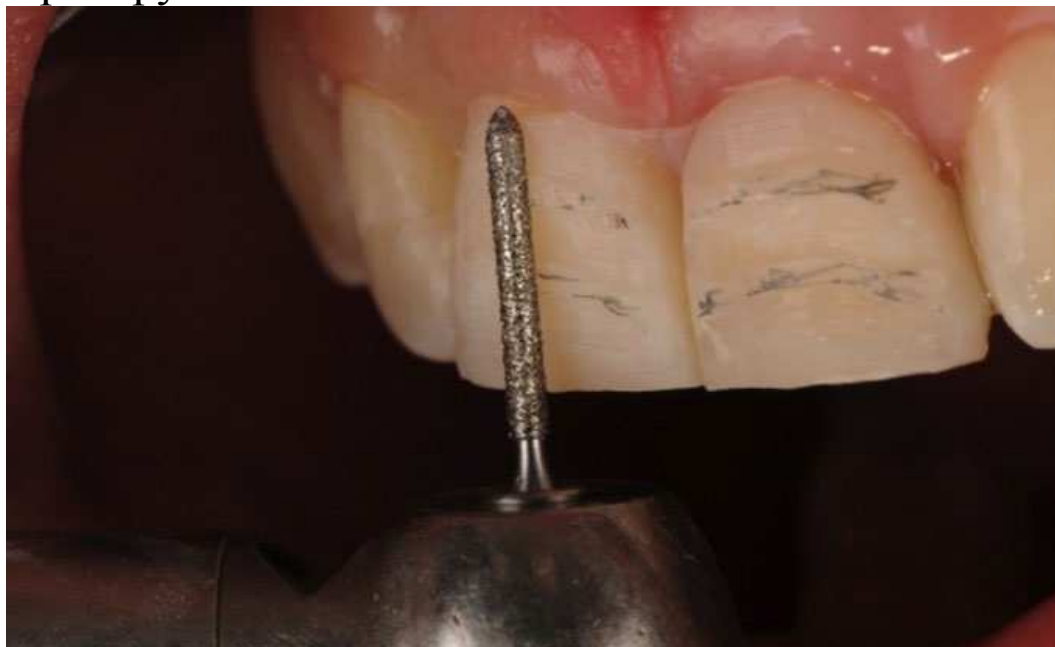Маркуємо вестибулярну поверхню на вінірах, тим самим контролюємо товщину препарування.



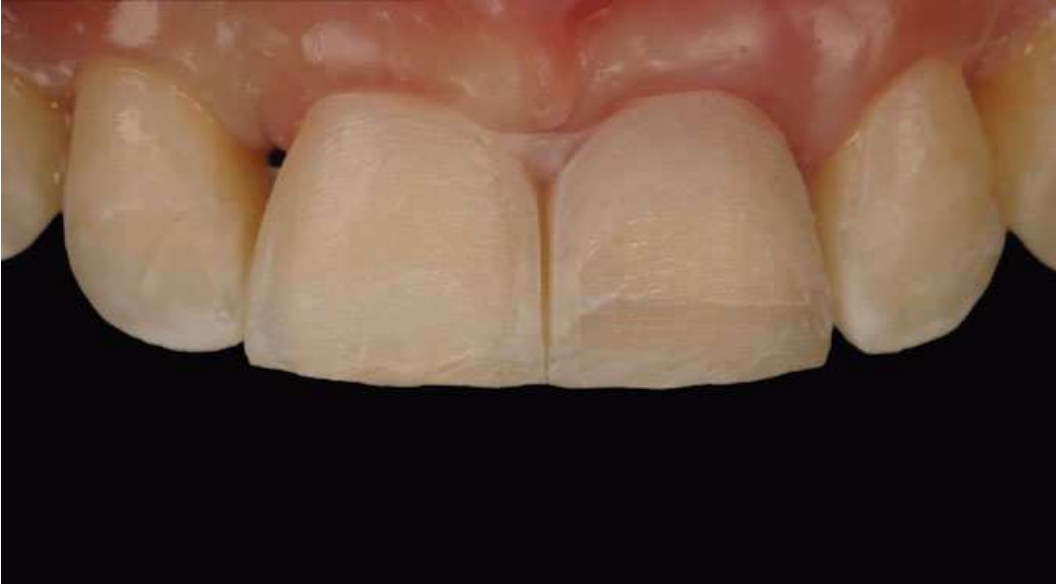Орієнтири препарування.



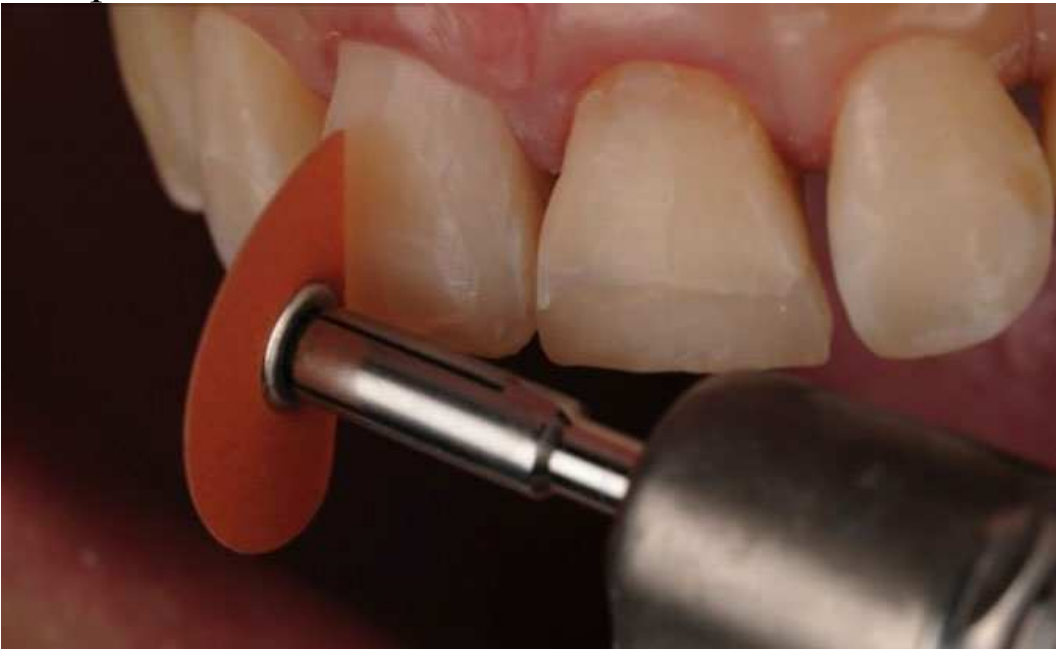Препарування.



Знімаються провізорні вініри, і препарується сам зуб.

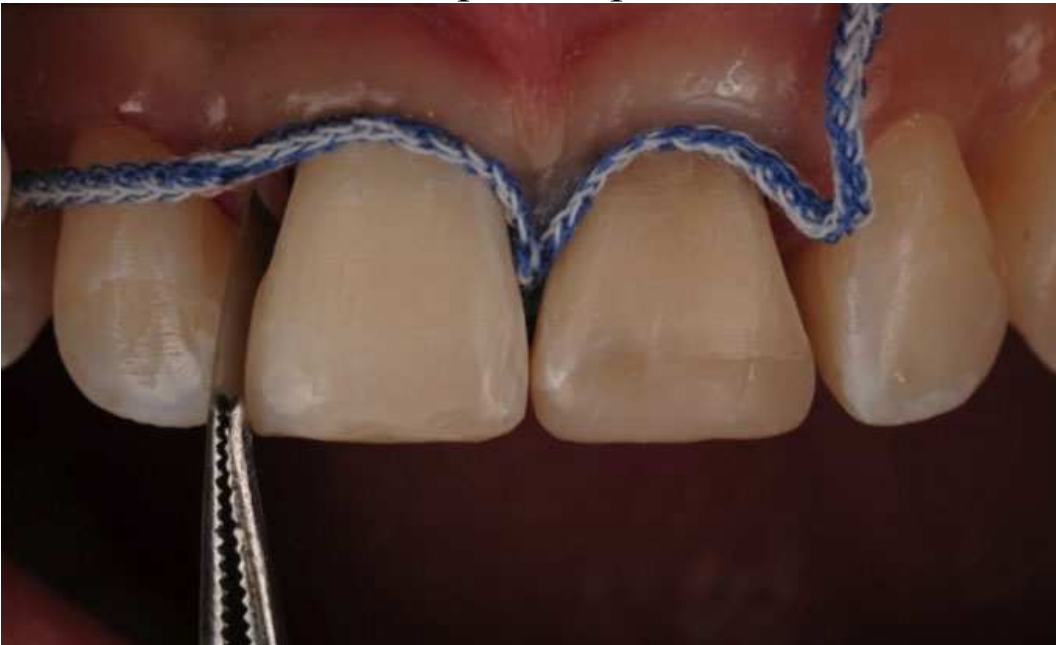

Завершення підготовки.

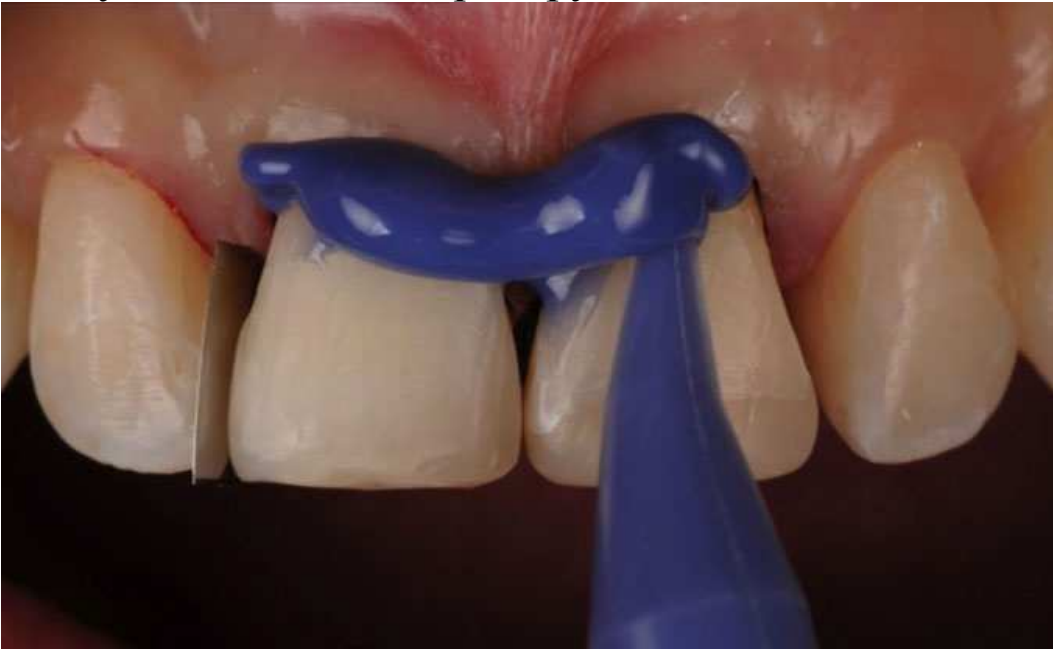

Постановка вінірів

Етапи постановки вінірів. Ретракція ясен.

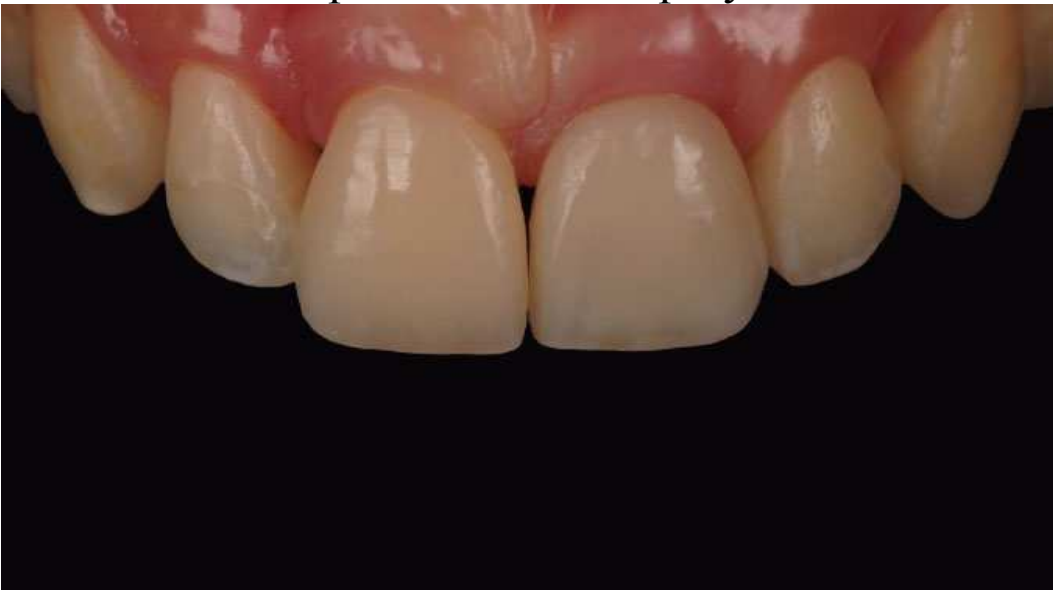

Заздалегідь отримуємо відбиток пришийкових ділянок зубів, щоб уточнити об'єм препарування.

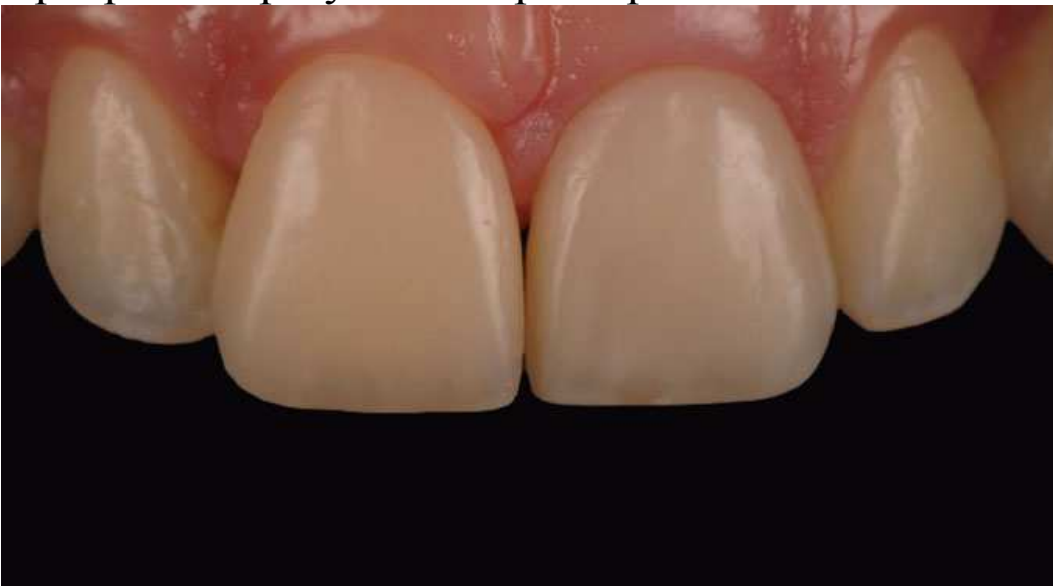

Композитні вініри

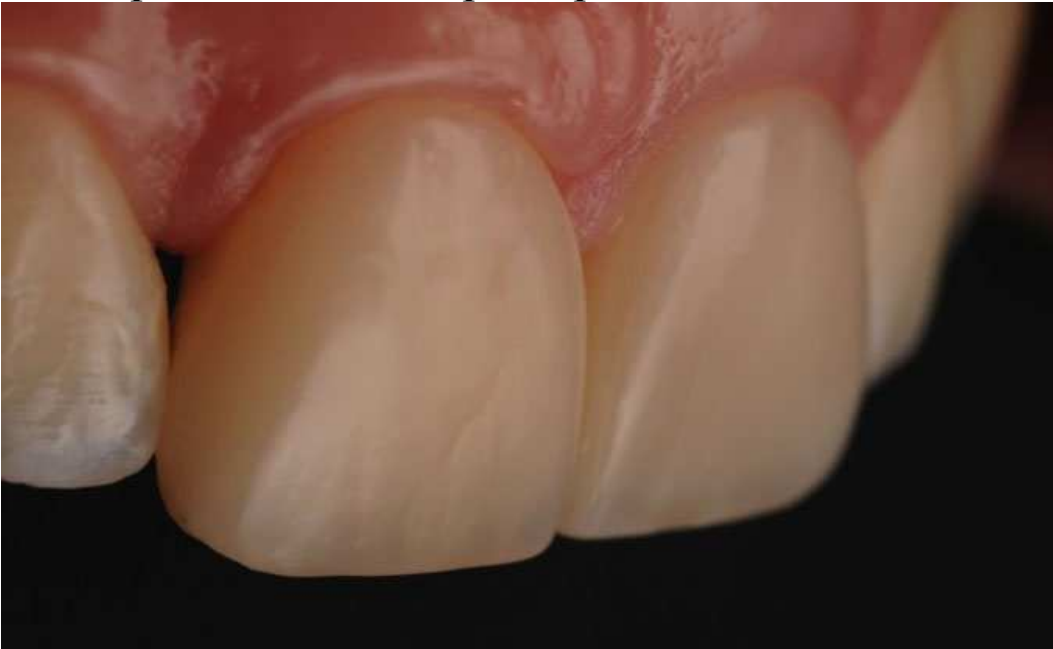Композитні вініри. Остаточний результат.



Прекрасний результат через 1 рік.



Стан через 2 роки. Хороша взаємодія тканин і реставрації, чудове прилягання і колір вінірів.



Застосування вінірів (Висновки)

Коли справа стосується молодих пацієнтів, найкращим рішенням є консервативне лікування-застосування вінірів. Щадний підхід і перевірені методи відновлення зубів (у даному випадку за допомогою провізорних вінірів) забезпечують прекрасні результати і сяючі посмішки пацієнтів.

Автор: Вальтер Девото