

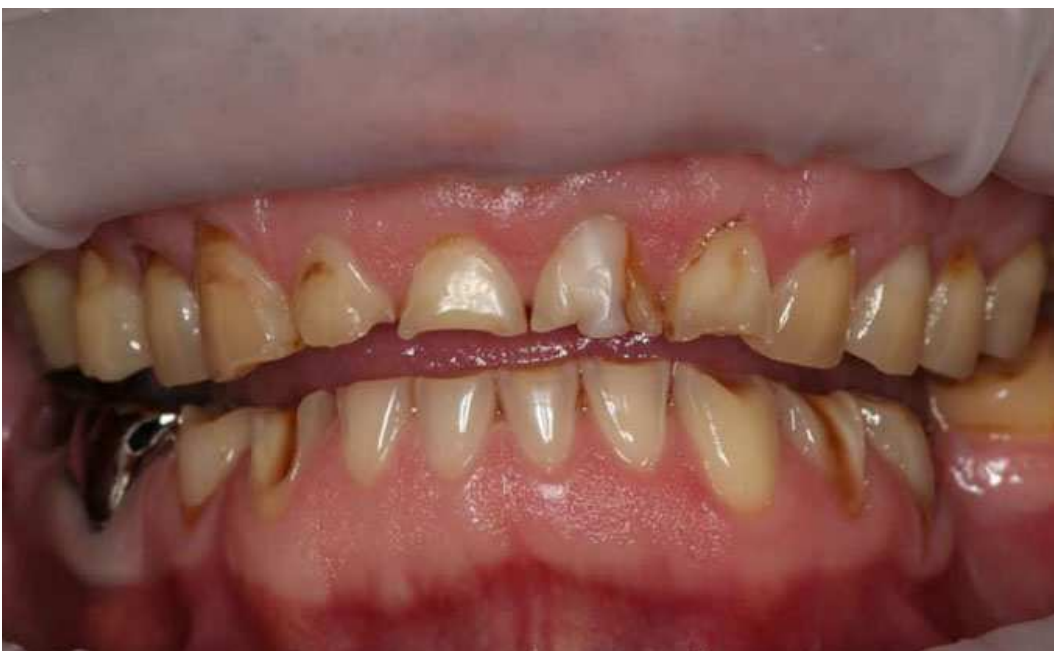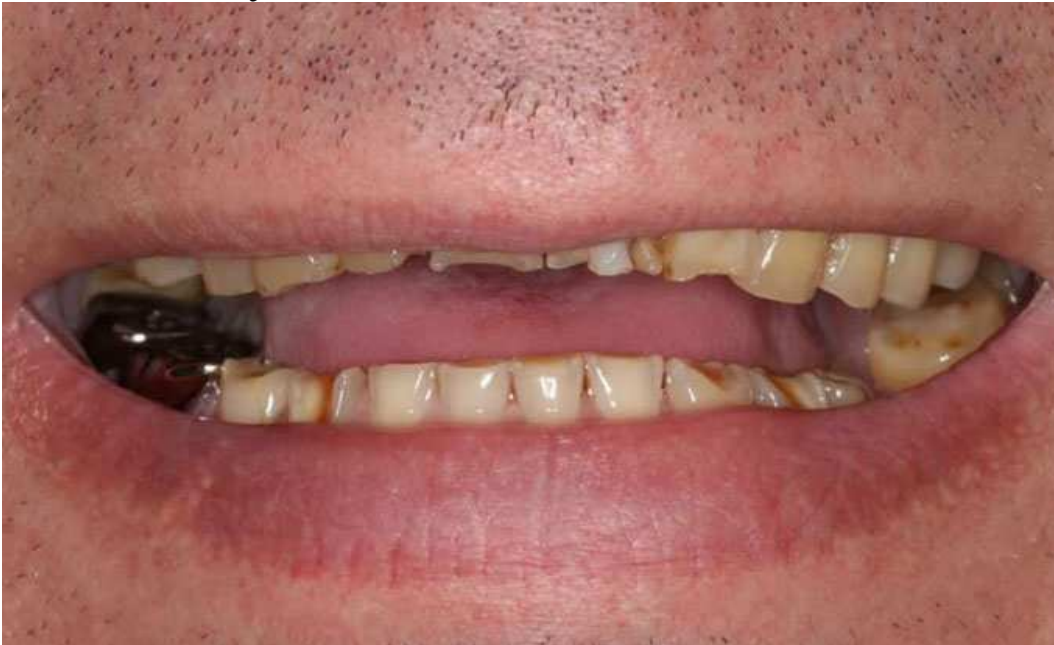## **Тотальна реабілітація пацієнта при патологічному стиранні зубів**

Пацієнта не турбувало нічого, окрім зовнішнього вигляду зубів. В анкеті пацієнт вказав тільки на рецесію ясен, наявність карієсу, стирання зубів, укорочення висоти їх коронок.

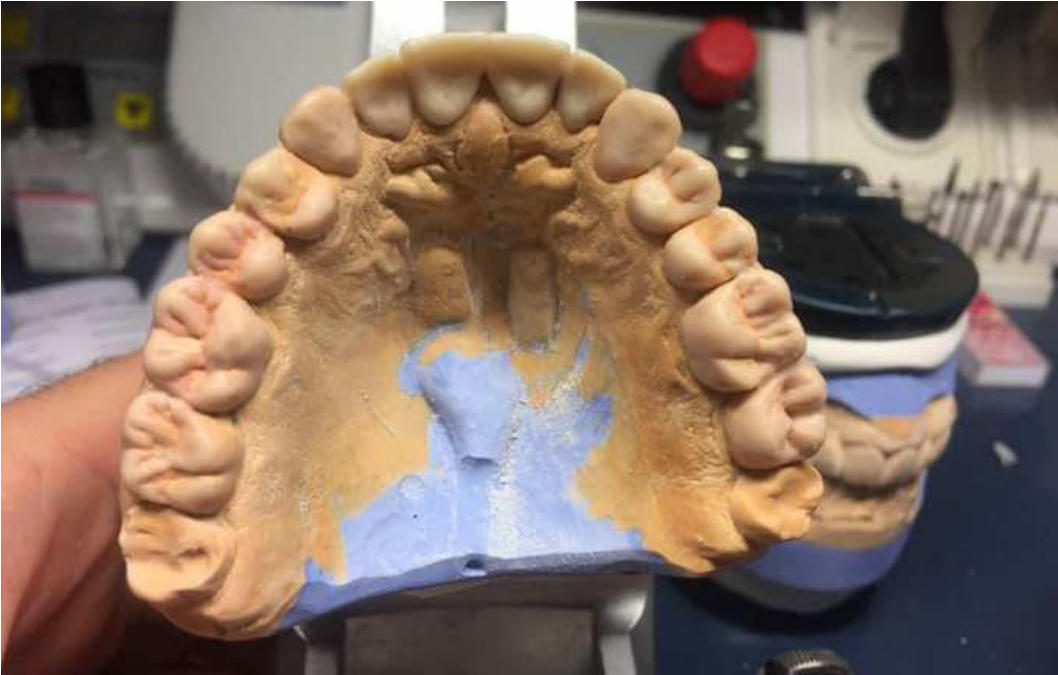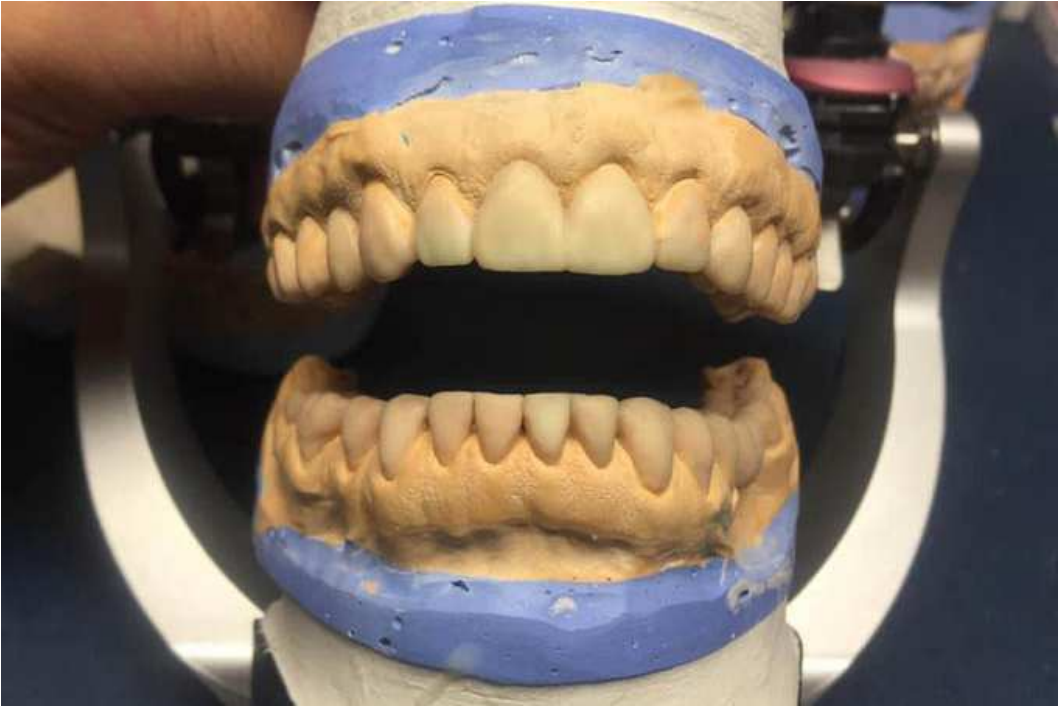
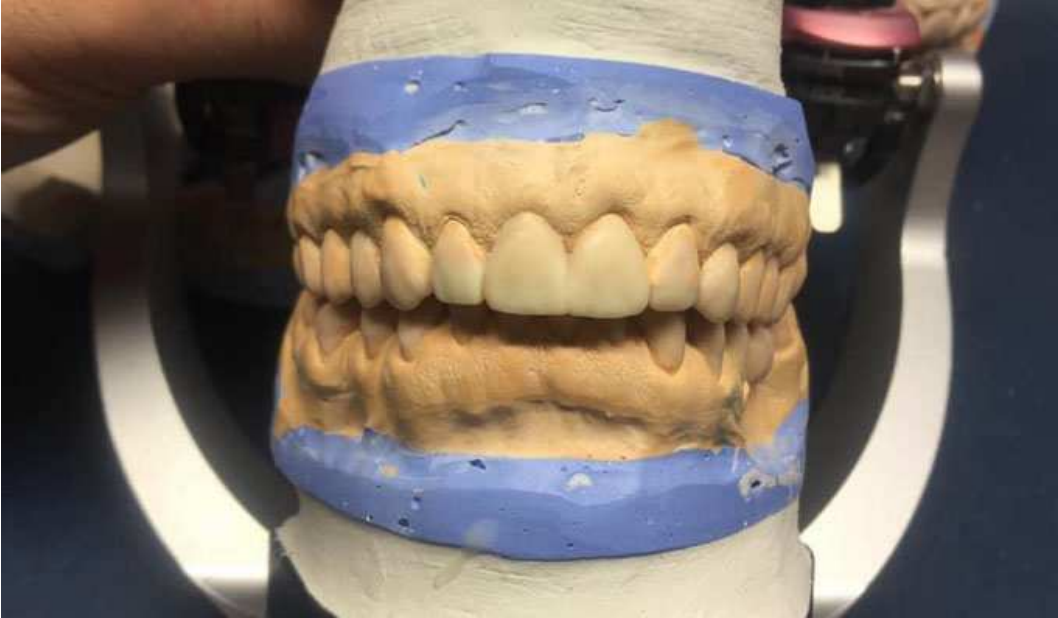Після зняття відбитків та відливання моделей виготовили WAX-UP для узгодження форми майбутньої реставрації. Після узгодження форми, виготовили тимчасові коронки за силіконовим ключем із самотверднучої пластмаси. Згодом виготовили постійні керамічні реставрації: спочатку на верхню щелепу, потім – на нижню. Від імплантації пацієнт відмовився. Залишилося тільки видалити нижні зуби мудрості.

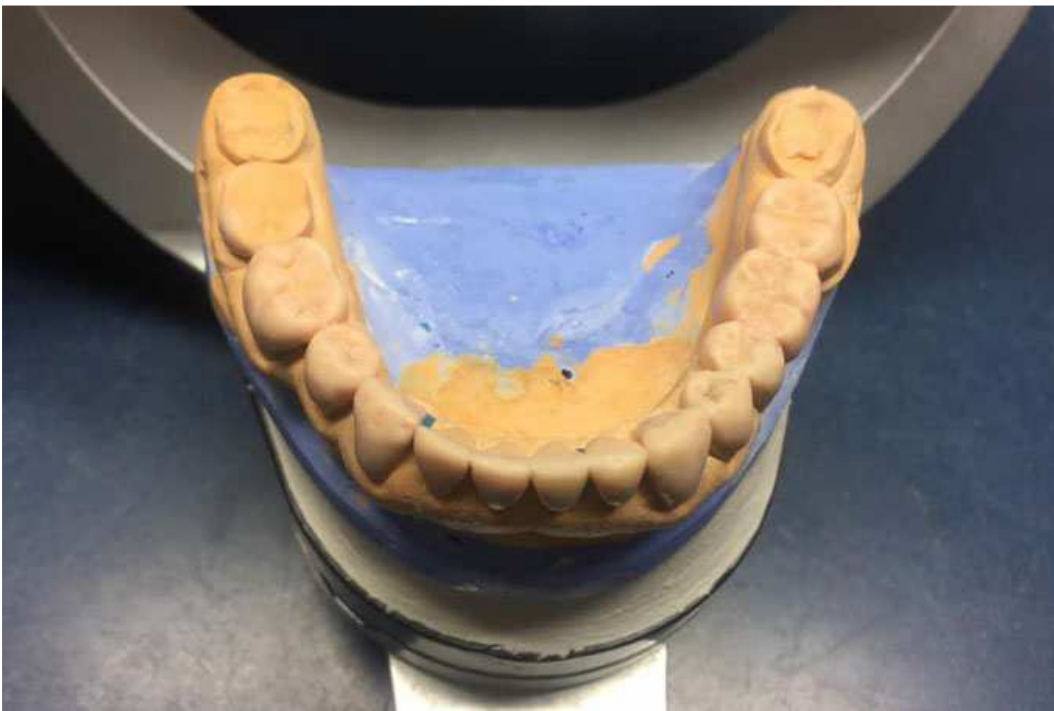Фотозвіт роботи

Вихідна ситуація:

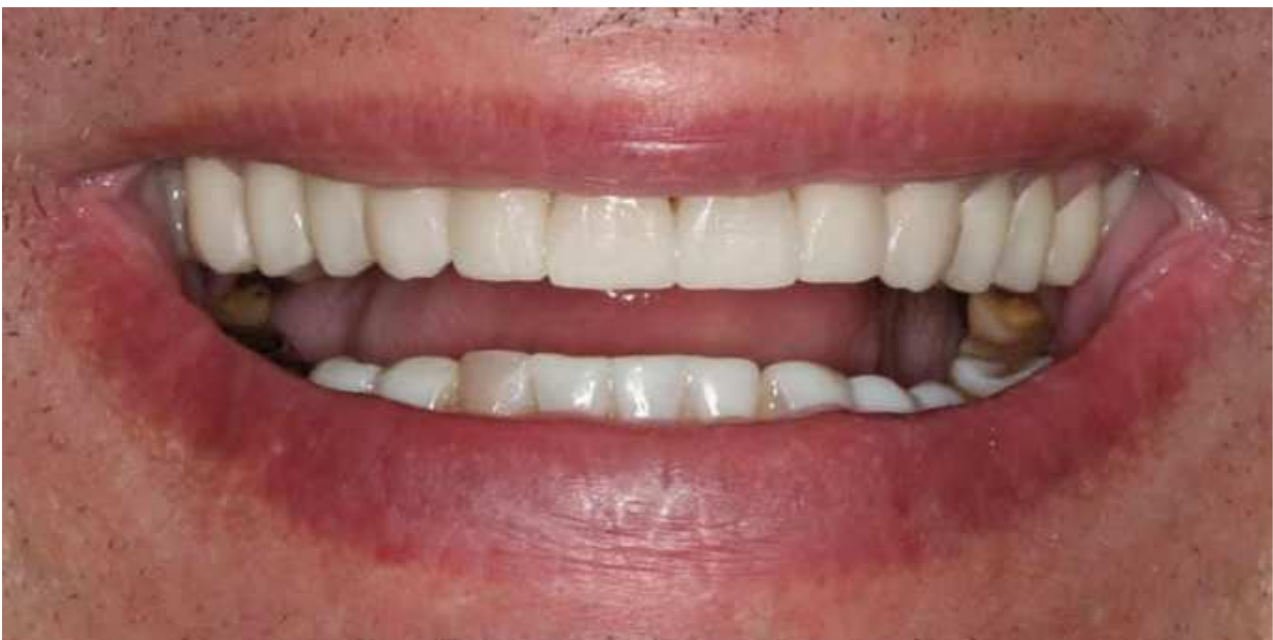
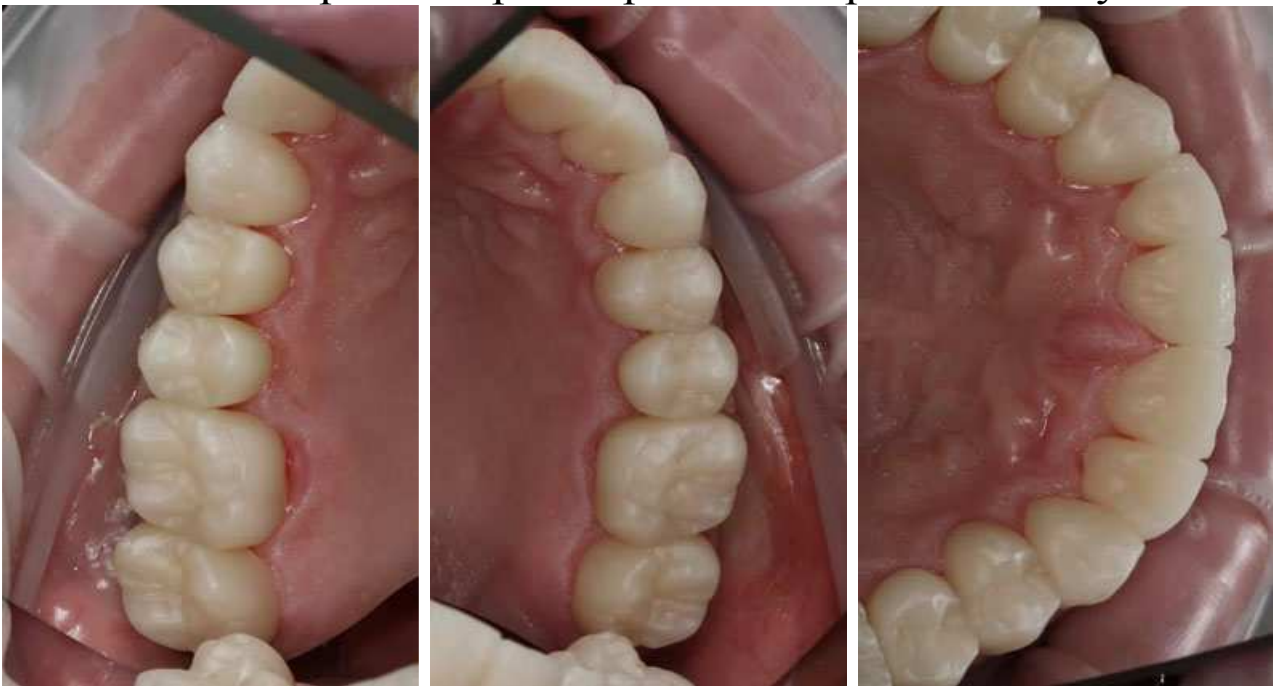
WAX-UP:

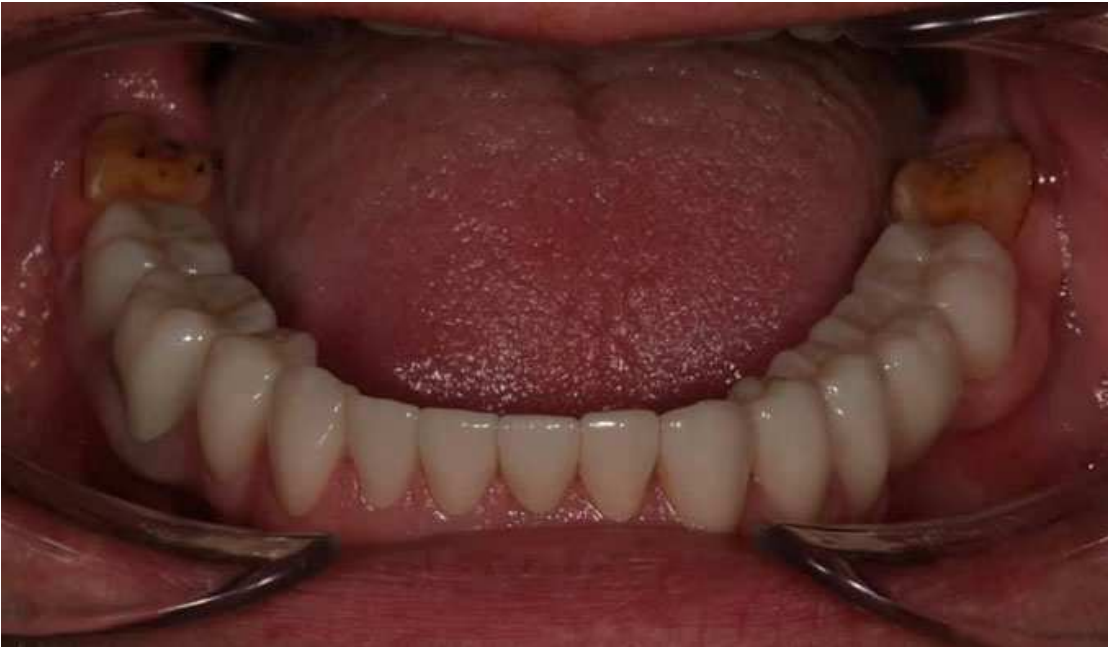
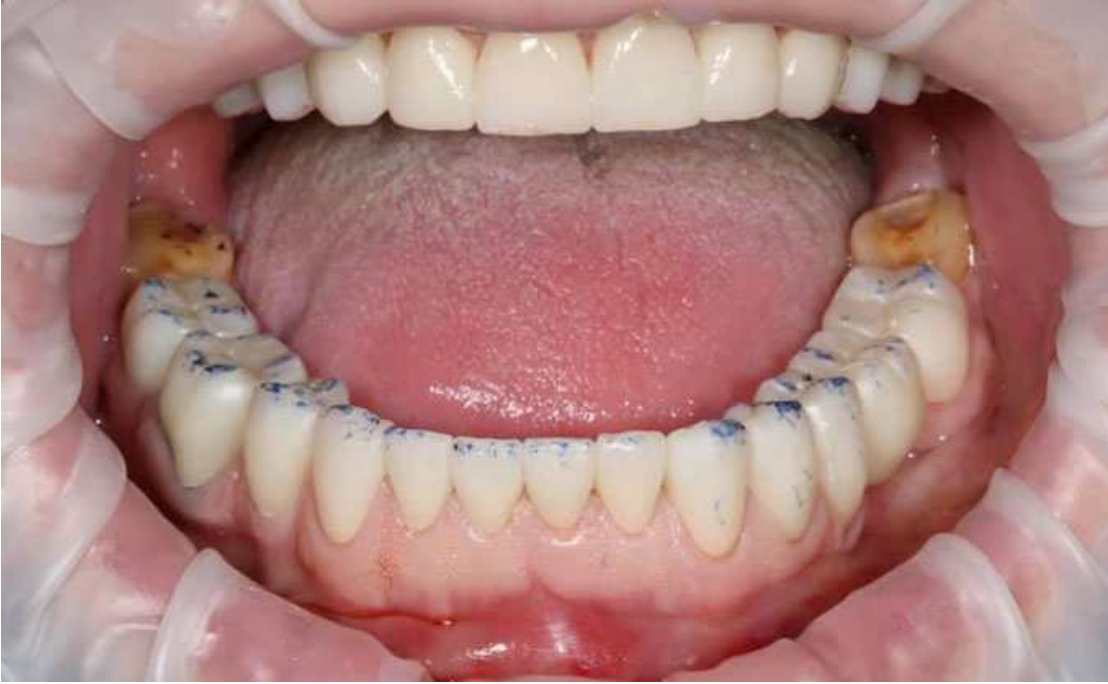


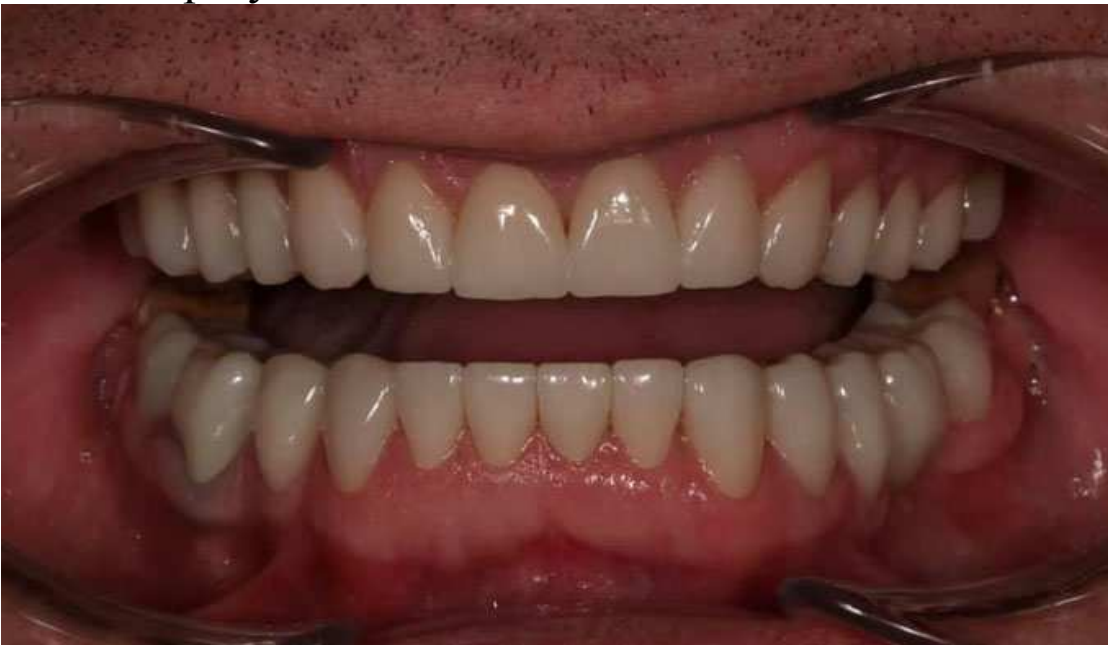Виготовлена керамічна реставрація на верхню щелепу:

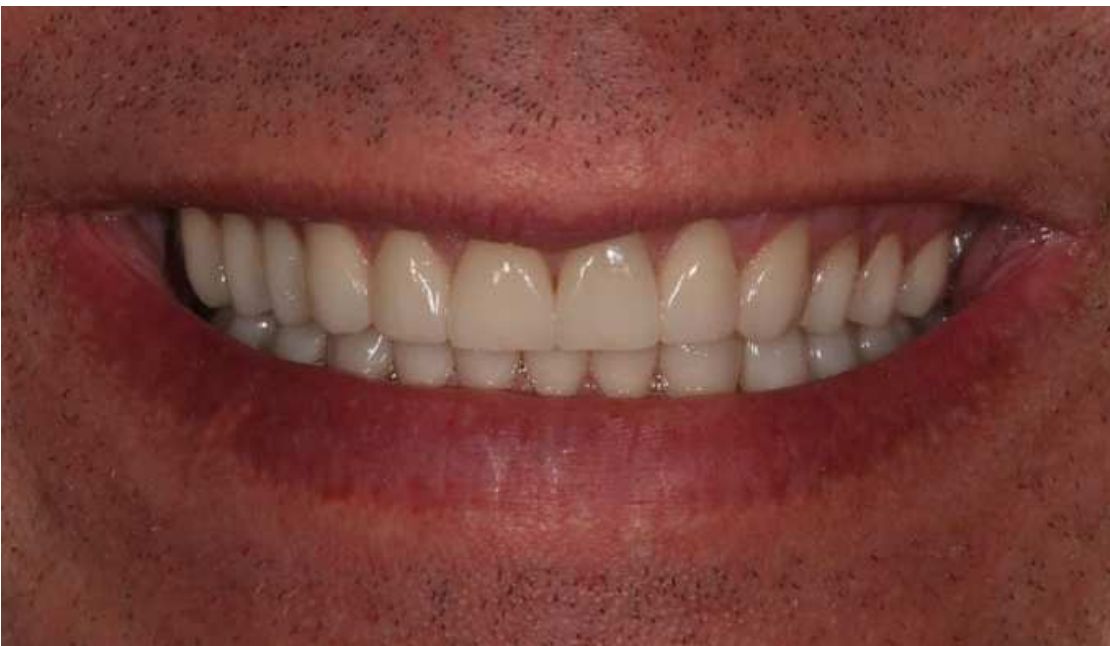
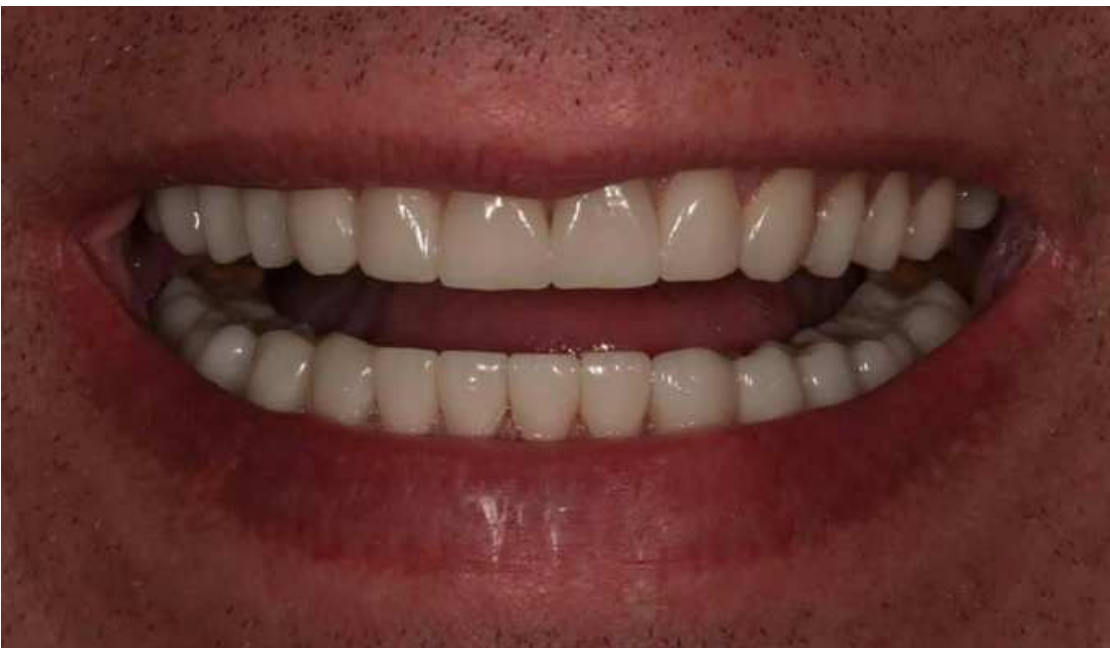
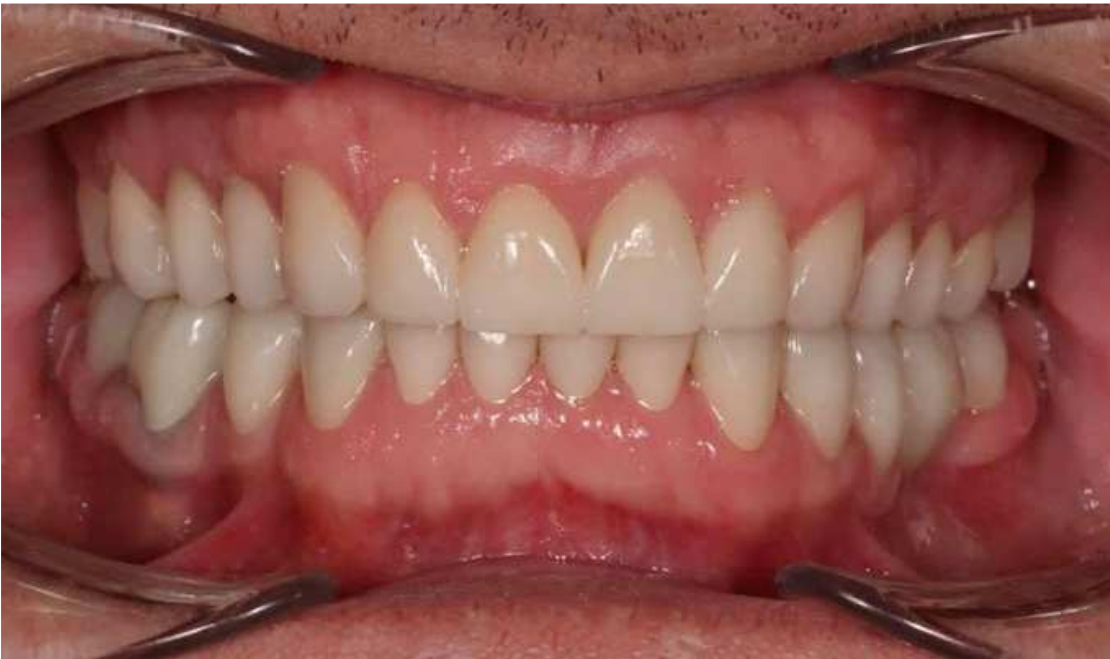Виготовлена керамічна реставрація на нижню щелепу:



Готовий результат:





Автор: Ганділян Армен Маміконович, лікар-стоматолог ортопед