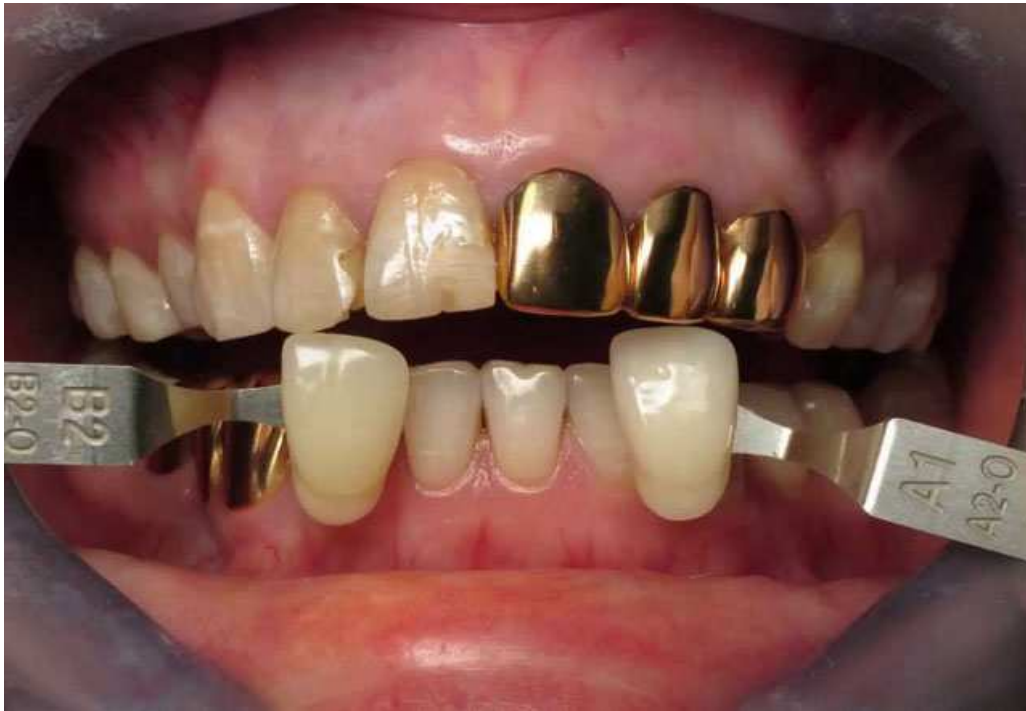

Викривлена естетика



Порівняння кольору золотих коронок з кольором природних зубів
В одному з попередніх дописів було згадано, що в Радянському союзі в переважній масі населення вибір між матеріалом незнімних ортопедичних конструкцій був невеликим: нержавіюча сталь і золото, не враховуючи пластмасу, яку через незначну механічну міцність все таки не можна вважати повноцінним матеріалом, придатним для виготовлення постійних ортопедичних конструкцій.

Втім, якщо взагалі цей вибір був, адже за виготовлення золотих протезів у СРСР можна було отримати реальний тюремний термін: так радянська влада боролася з нелегальним обігом дорогоцінних металів, замість того, щоб запропонувати своєму населенню адекватний вибір зубопротезних матеріалів. Та й золото через свою вартість було доступним не всім. Так що для більшості радянських громадян вибір, за старою радянською традицією, був без права вибору: або нержавіюча сталь, або ж ходити без зубів. А враховуючи негативний вплив протезів виготовлених з нержавіючої сталі на стан тканин ротової порожнини і організму в цілому, ще невідомо, який з двох варіантів був кращим.

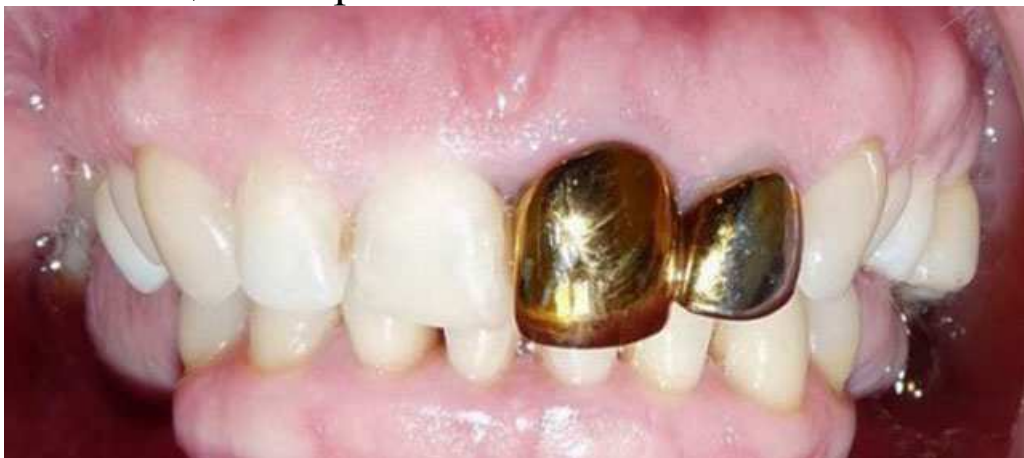Проте радянська стоматологія не стояла на місці і запропонувала своєму населенню компромісний варіант: нержавіючу сталь з косметичним напиленням з нітрид титану, що в певній мірі нагадує золото. Варто зазначити, лише в певній мірі.



Зубні протези з нітрид титановим напиленням

І населення з захватом прийняло цю пропозицію, адже золото в радянські часи асоціювалося з достатком, а тепер цей символ достатку можна було отримати за доступною ціною. Так СРСР прищепив своєму населенню викривлене поняття про естетику: зубні протези повинні виділятися, а не відрізнятися своїм забарвленням від природних зубів.

Минули роки, СРСР благополучно зник з політичної мапи світу, проти не зникли радянські смаки, зокрема в стоматології: багато людей до цих пір вважають, що зубні протези мають так само «блищати» в роті.



Цю думку поділяють, на жаль, багато стоматологів, вважаючи, що штамповано-паяний мостовидний протез з нітрид титановим напиленням і проміжною частиною облицьованою пластмасою є цілком естетичною конструкцією (чи все таки косметичною, здатною лише прикрити «дирку» у роті?).

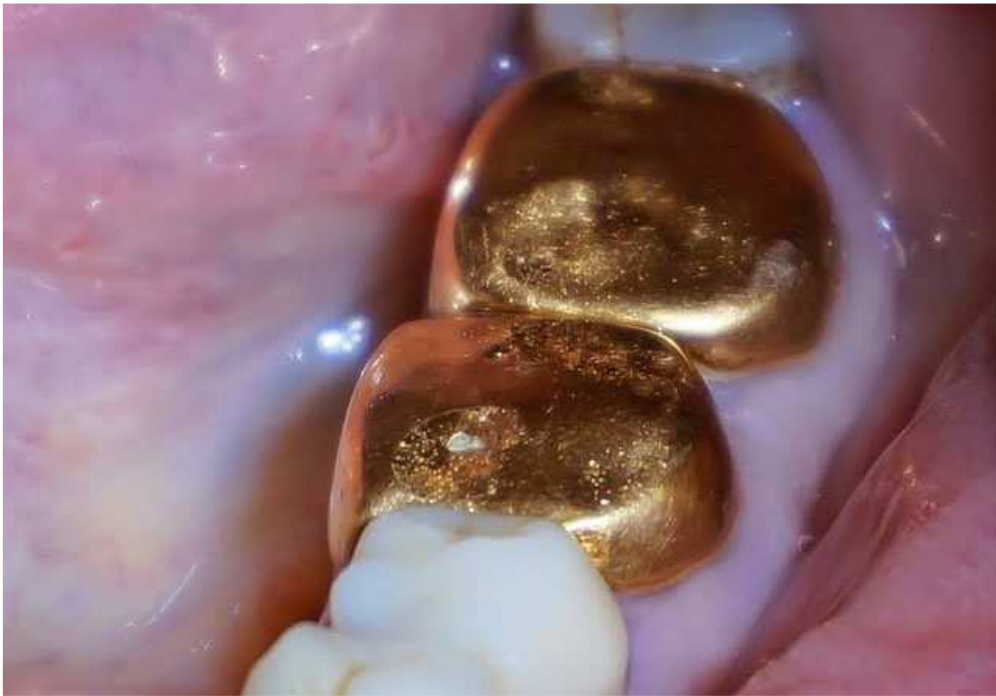

Так виглядає косметична конструкція на думку багатьох лікарів
Але годі зі смаками людей, адже золоті коронки часто використовуються як прикраси.



Усмішка колись відомого боксера Майка Таксона

Але окрім естетики залишається функціональність, про яку варто сказати кілька слів, адже зубні протези виготовляються не тільки з метою закрити «дирку» у зубному ряду, але й відновити функціональність як окремого зуба, так і зубного ряду. А тут штамповані коронки повністю програють суцільнолитим ортопедичним конструкціям, які на відміну від них, здатні відновити анатомічну форму зуба через свій більш прогресивний технологічний процес виготовлення.



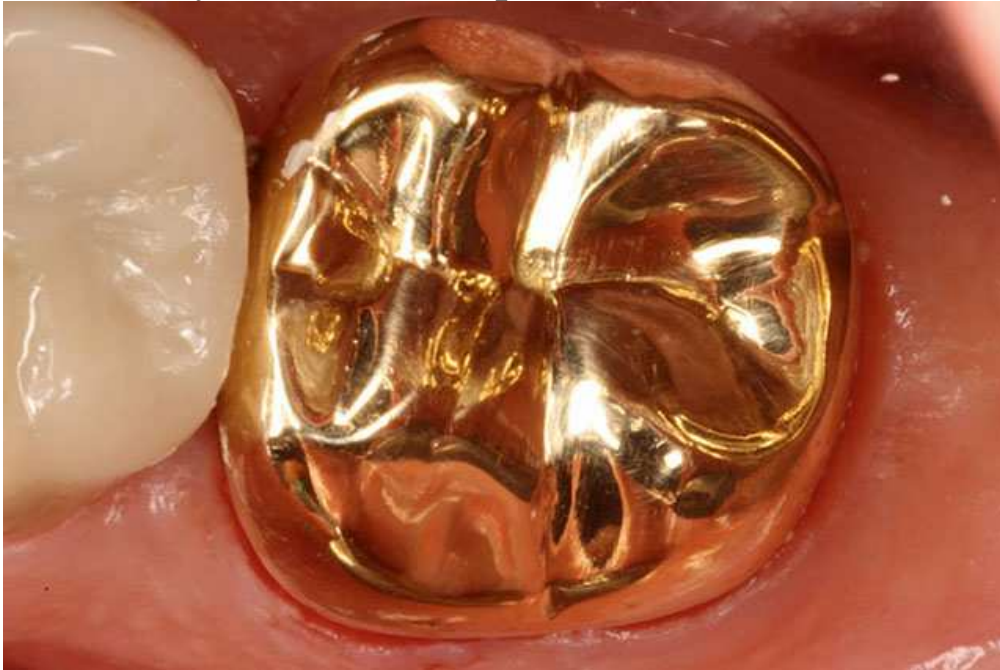
Золоті штамповані коронки



Штампована коронка з нітрид титановим напиленням

Як ви думаєте, хіба такими жувальними поверхнями можна перемелювати їжу, для чого в принципі призначені кутні, тобто жувальні зуби? Звісно, що ні. Такими коронками їжу хіба що можна товкти. Від цього страждає кишково-шлунковий тракт, який отримує погано пережовану їжу, а також скронево-нижньощелепний суглоб, який розрахований на зуби з горбиками, з нормальним фісурно-горбиковим перекриттям і відповідними жувальними рухами, а не на «вертолітні майданчики» з ковзанням цих поверхонь об зуби-антагоністи. Крім того, наведені штамповані коронки виготовлені з різних матеріалів наочно демонструють подібність нітрид титанового напилення і золота. Як мовиться, відчуйте різницю.

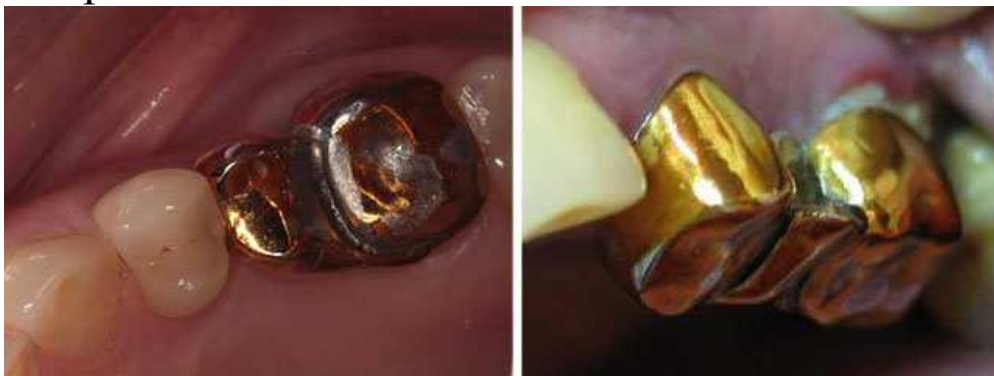Але щоб бути більш об'єктивними, наведемо для прикладу фото суцільнолітої золотої коронки виготовлену на нижній другий моляр. Зуб не розташований у так званій «лінії усмішки», тому естетика відходить на другий план, а функціональність коронки, як можете пересвідчитися, знаходиться на досить великому рівні – це повноцінний зуб. Проте є маленьке «але», – це суцільноліта ортопедична конструкція, яку в СРСР не можливо було виготовити. На той часи ракети могли виготовляти, а суцільноліті коронки – ні.



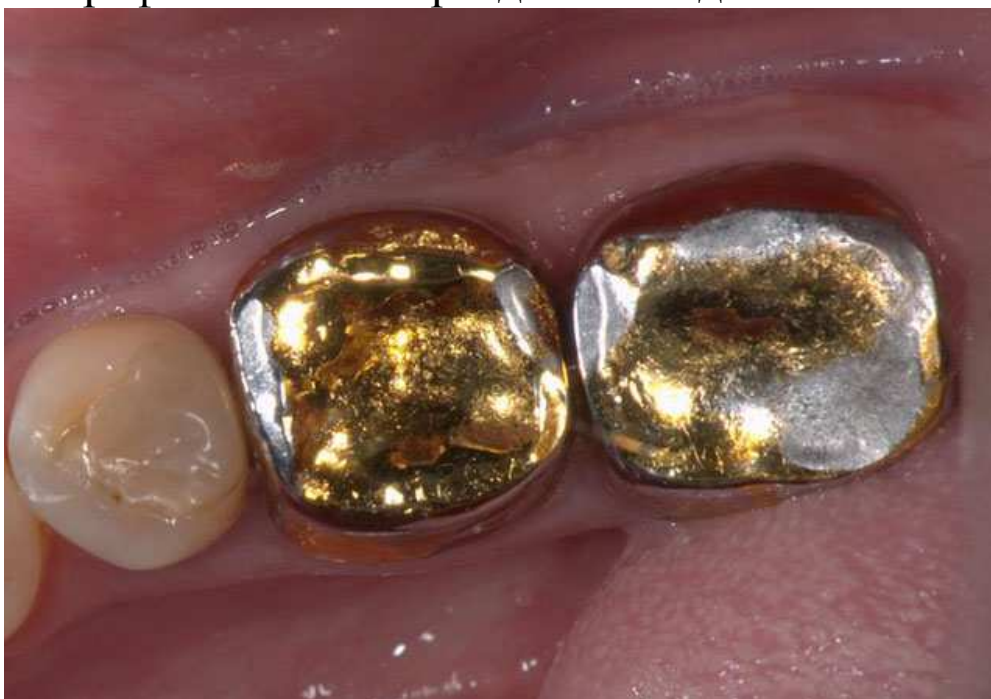Суцільноліта золота коронка

Так що це зовсім інші реалії, з якими пересічний радянський громадянин не міг пересікнутися, тому не будемо їх більше згадувати на доказ того, що все таки золоті коронки можуть бути, якщо не естетичними, так функціональними. – Так, можуть, у бічному відділі зубного ряду, але не в нас.

Наприкінці, лише варто додати, що окрім незадовільної естетики, нітрид титановому покриттю притаманна здатність з часом облазити. Куди потрапляють частки цього покриття, напевно, не треба казати...



Як і те, яку користь вони приносять організму в цілому.
А от фотографія з більшою роздільною здатністю:



Про вартість зубних протезів і ставлення до них мова піде в наступному дописі.