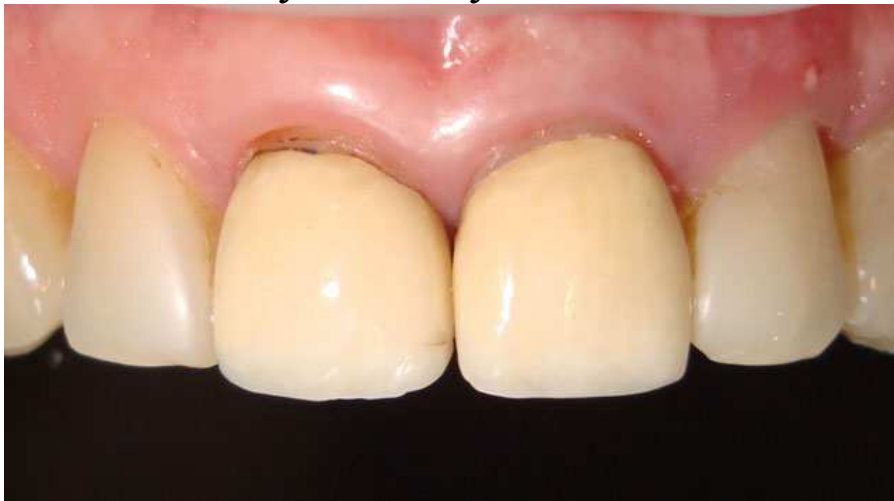

Виготовлення фронтальних керамічних реставрацій

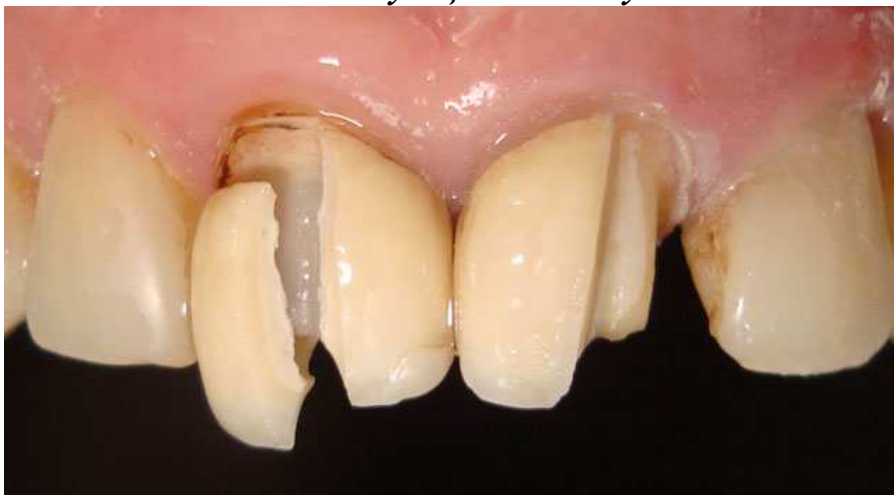На сьогодні підвищена увага пацієнтами і стоматологами приділяється зубам фронтальної групи. Це не дивно, оскільки вимоги до естетики і правильного функціонування стають все вищими.

Розроблена безліч хірургічних протоколів, що дозволяють за відсутності зуба покращити параметри кістки і м'яких тканин, встановити дентальний імплантат для створення опори ортопедичній конструкції. Проте в ряді випадків проведення хірургічного етапу неможливе, при цьому лікар-ортопед стикається із труднощами на шляху до створення високоестетичної реставрації.

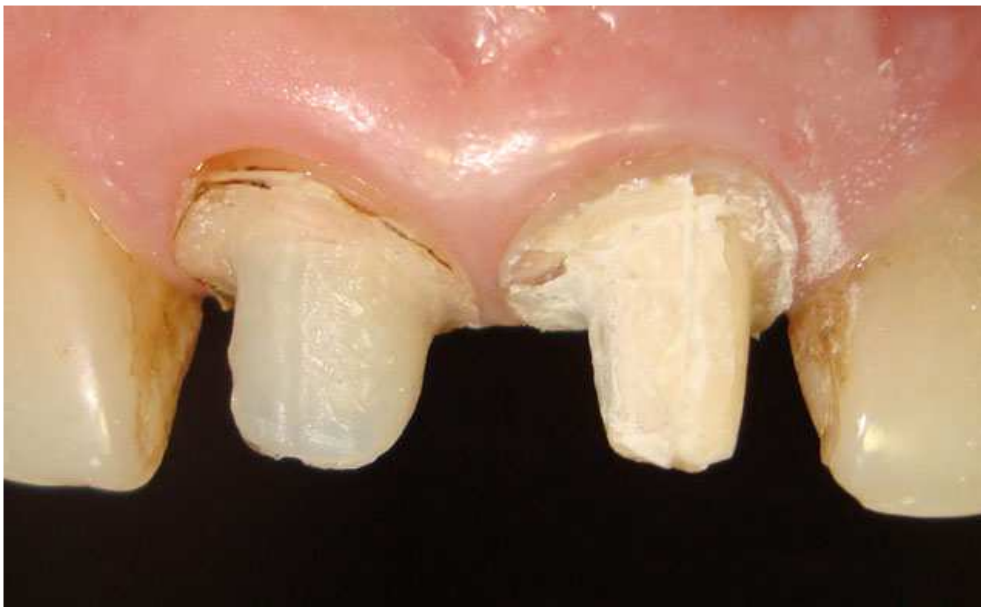Аналіз естетичних показників дозволяє оптимізувати план ортопедичного лікування. При плануванні лікування одним з найважливіших показників є лінія посмішки. У даному клінічному випадку саме низька лінія посмішки дозволила нам вийти з непростой ситуації, отримавши при цьому оптимальну естетику в ділянці відсутнього зуба.



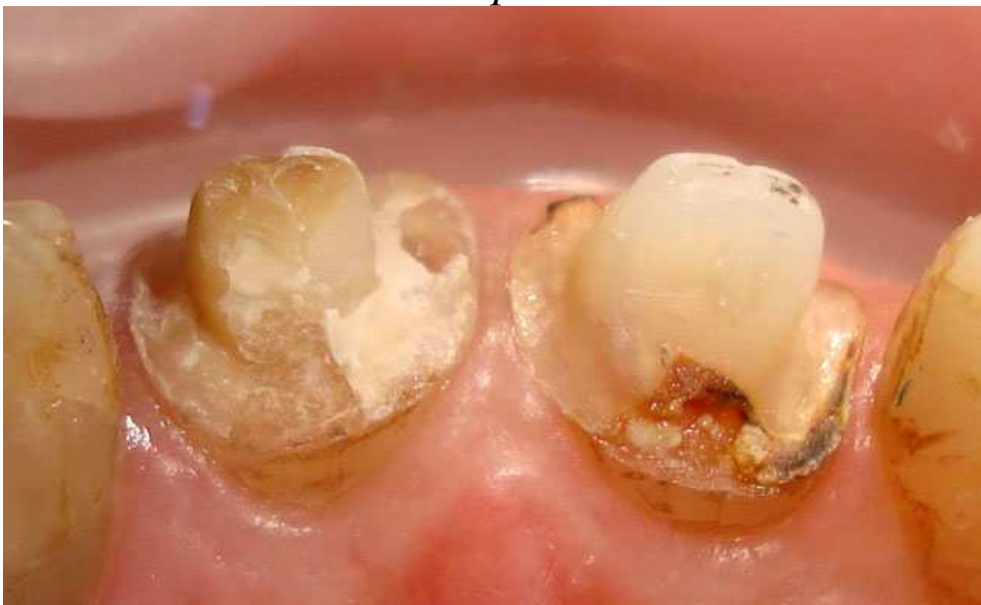Мал. 1. Ситуація до лікування



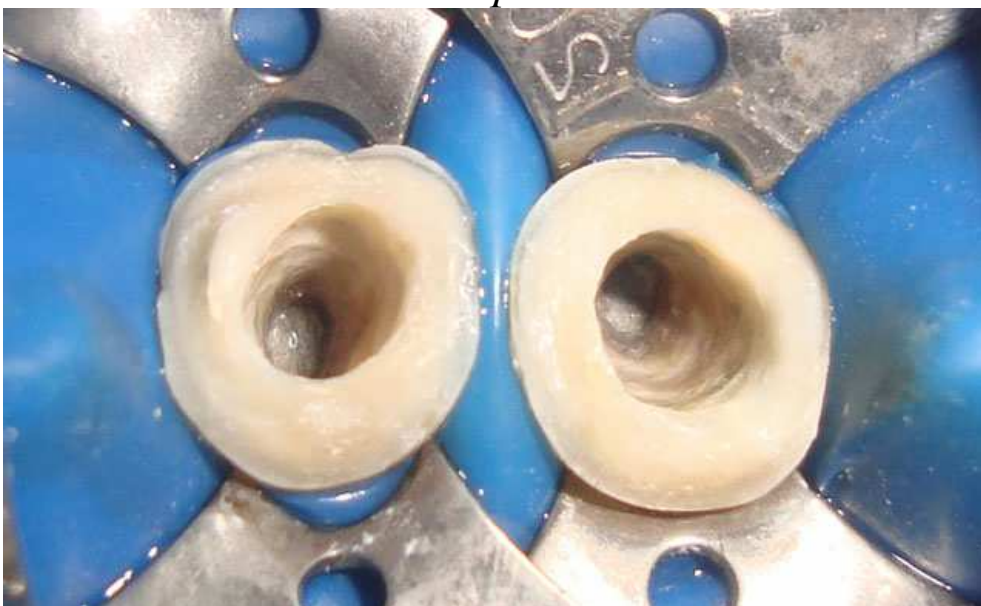
Мал. 2. Зняття старих реставрацій



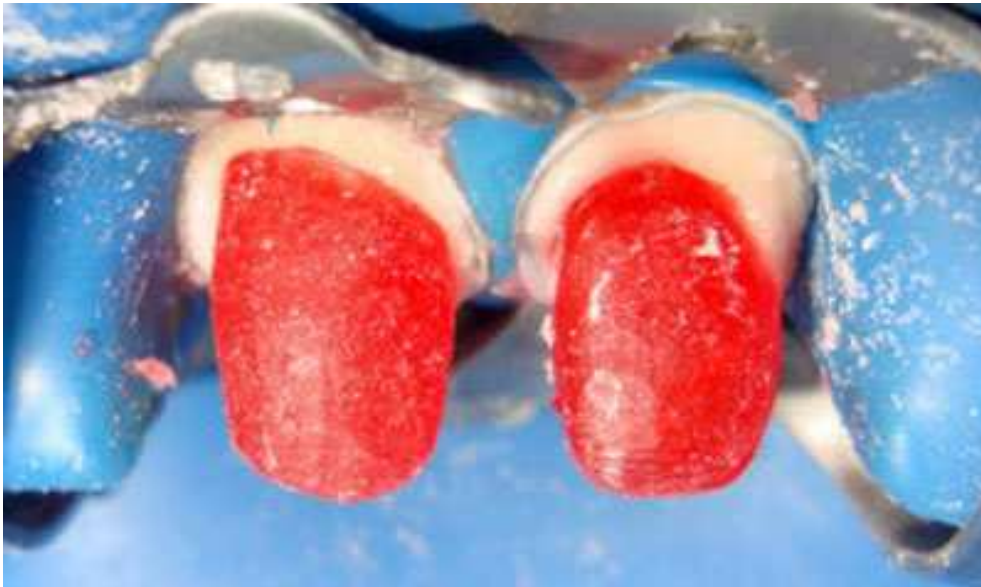Мал. 3. Стан зубів після зняття реставрацій. Вестибулярна поверхня



Мал. 4. Стан зубів після зняття реставрацій. Оральна поверхня



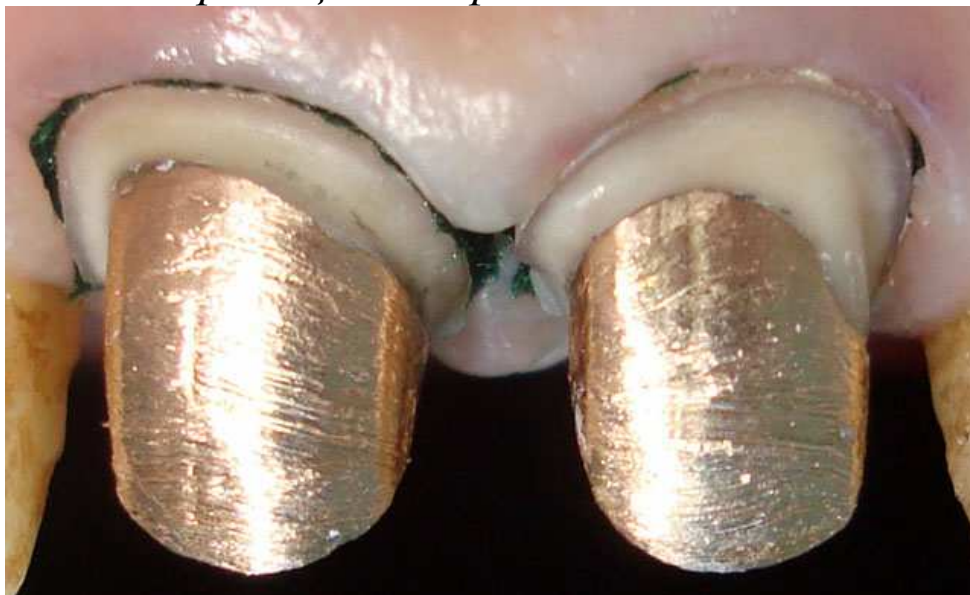Мал. 5. Перелікування корневих каналів



Мал. 6. Відмодельовані штифтові конструкції



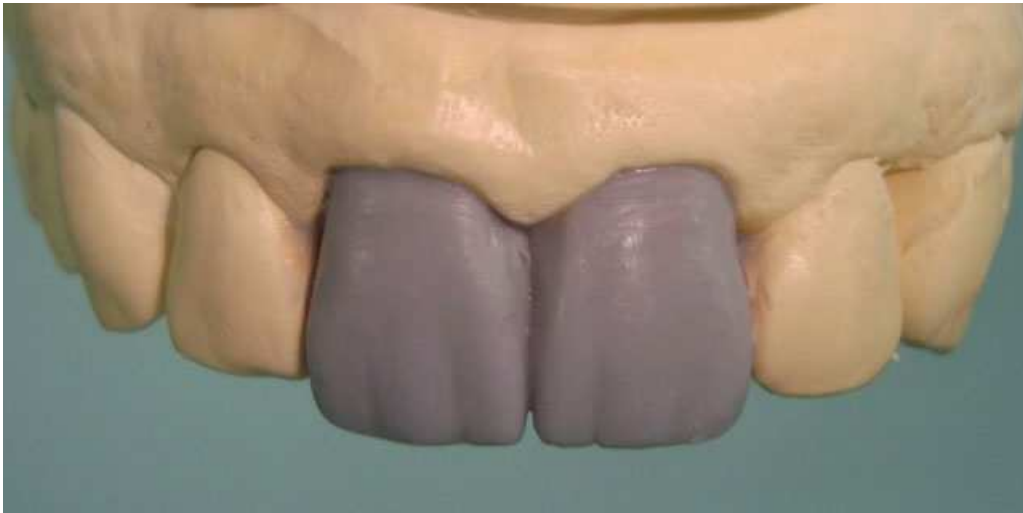Мал. 7. Автоматичне змішування і внесення матеріалу для фіксації штифтових вкладок



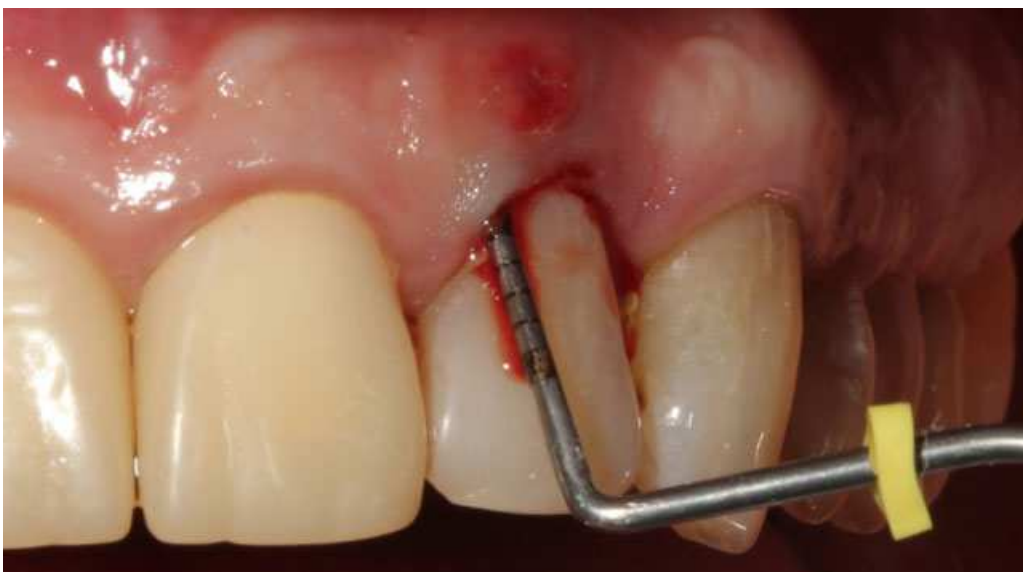Мал. 8. Штифтові вкладки зафіксовані. Вестибулярна поверхня



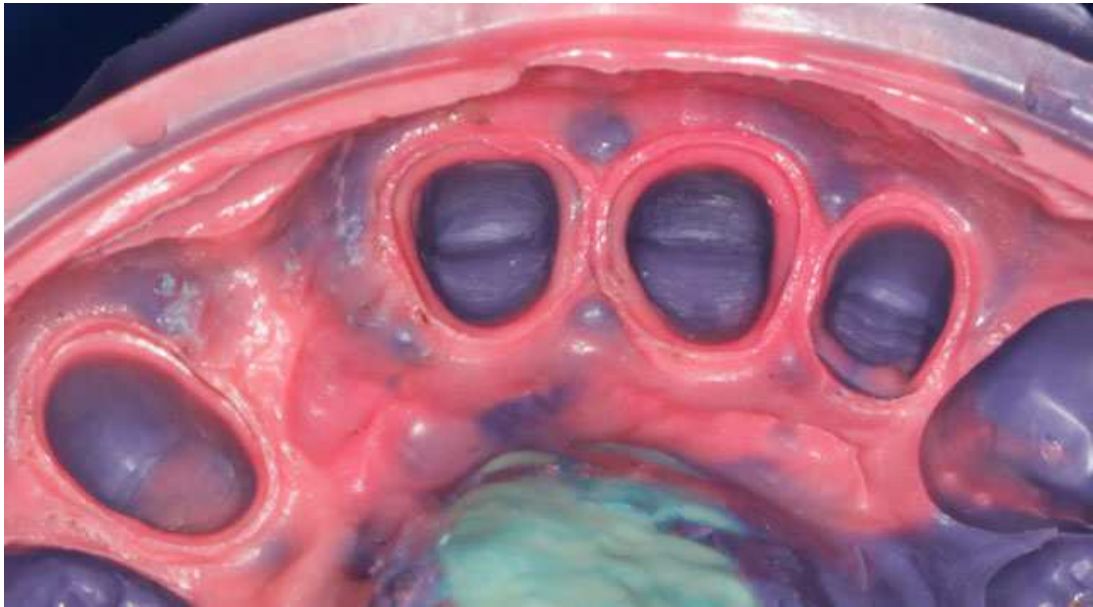
Мал. 9. Штифтові вкладки зафіксовані. Піднебінна поверхня



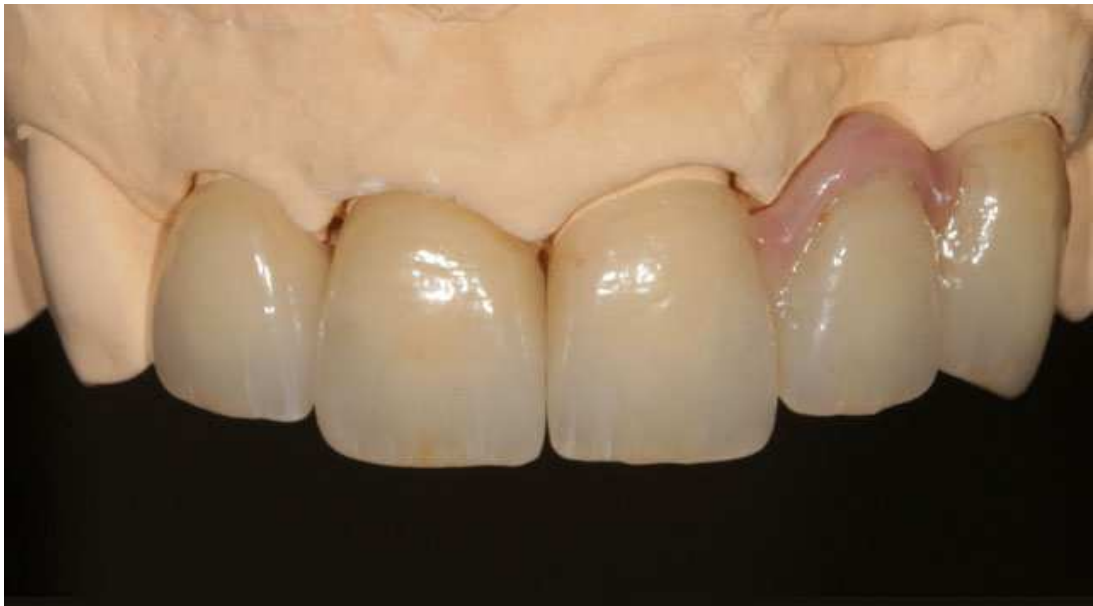Мал. 10. Воскове моделювання зубів



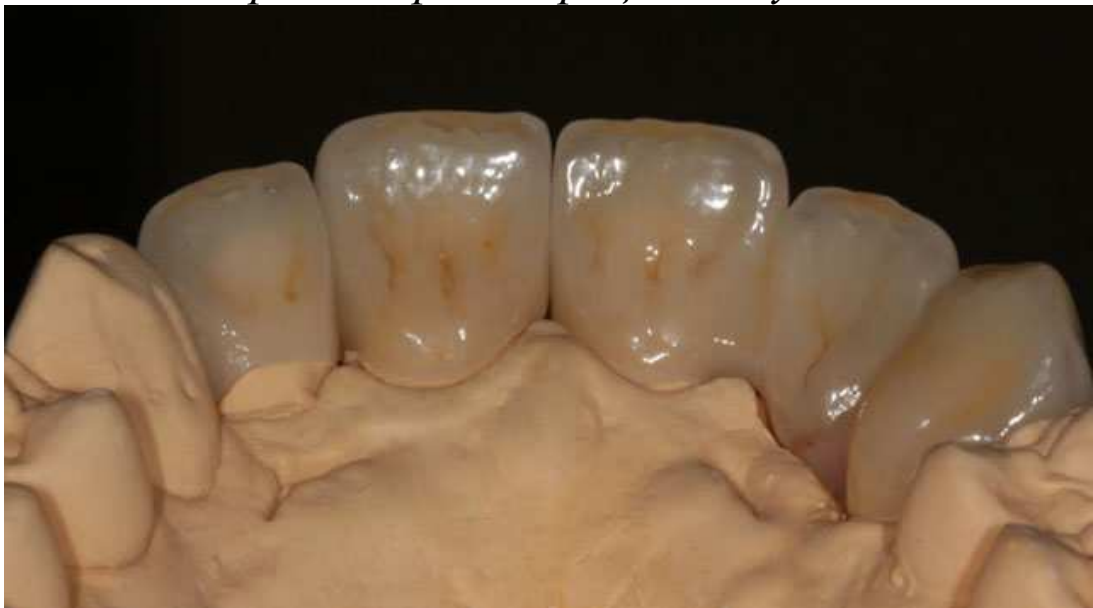Мал. 11. Видалення зуба 22 за пародонтологічними показаннями



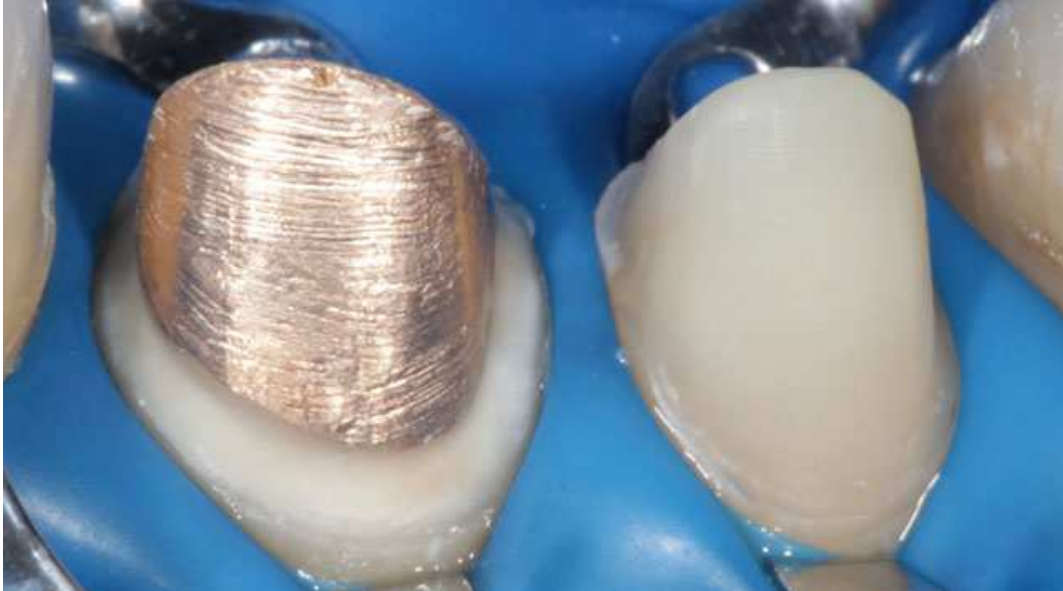Мал. 12. Відбиток



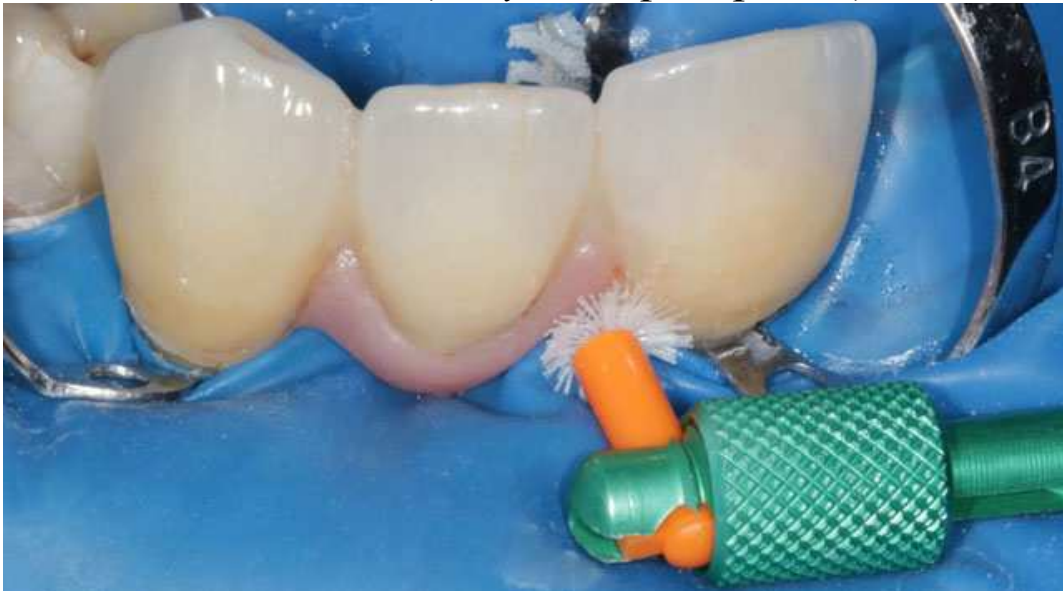Мал. 13. Керамічні реставрації з штучними яснами



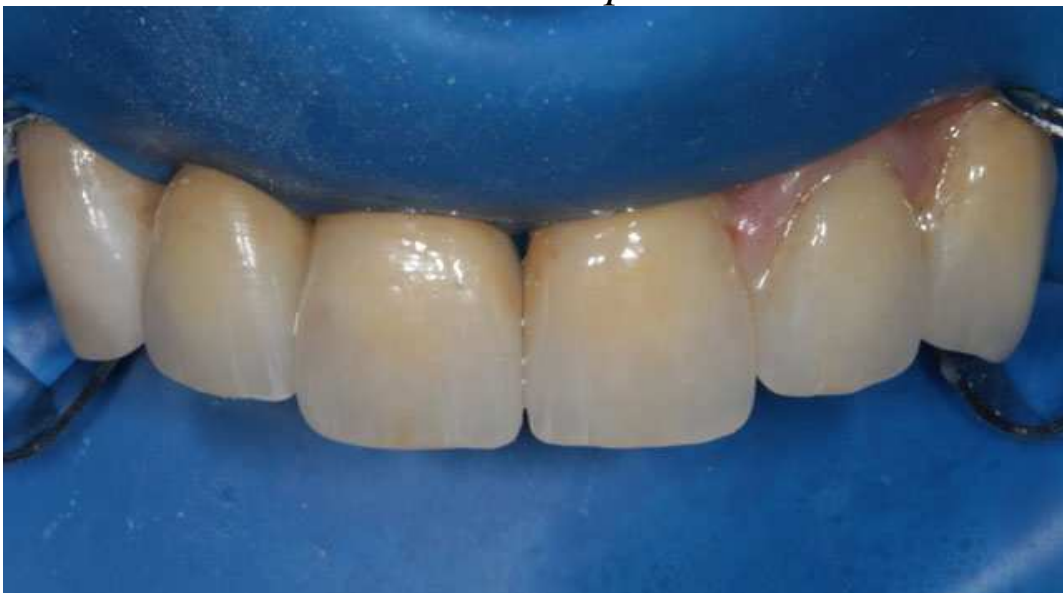Мал. 14. Керамічні реставрації з штучними яснами



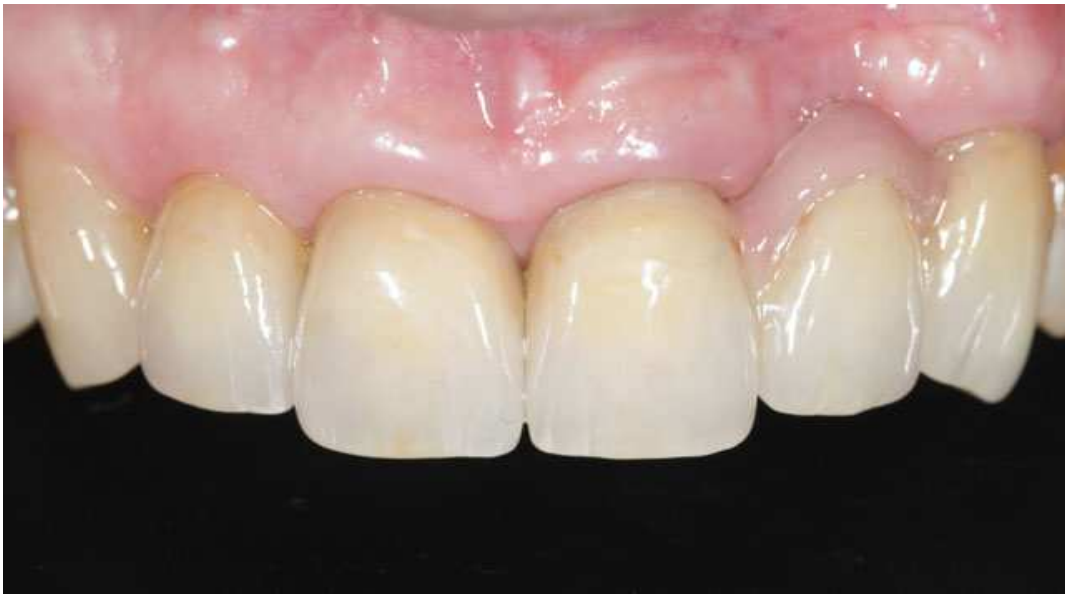Мал. 15. Ізоляція зубів перед фіксацією



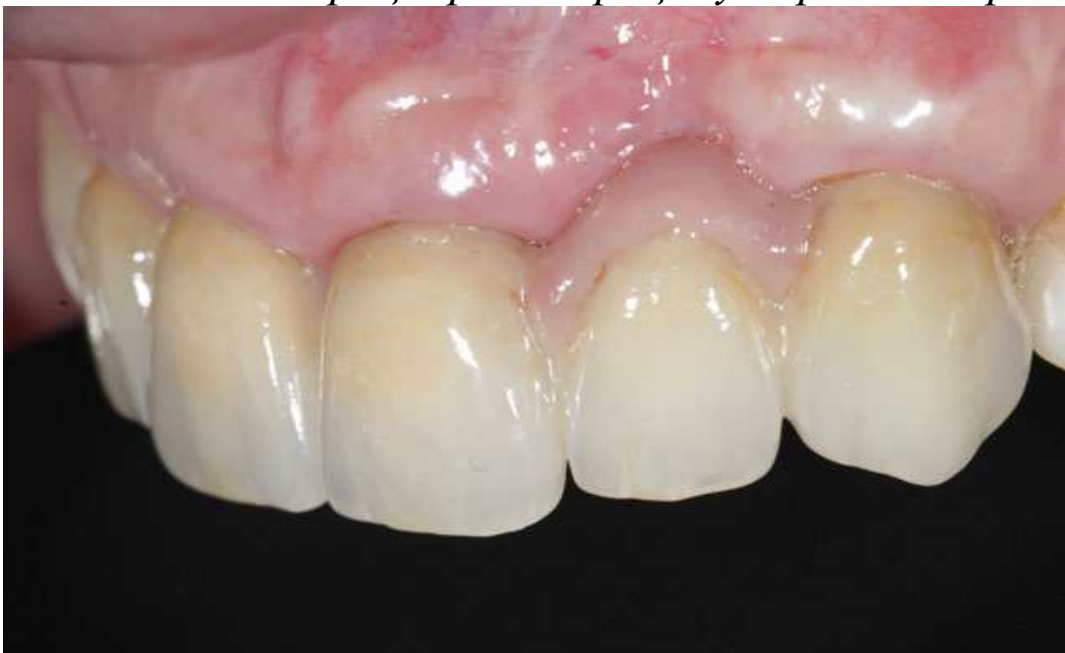Мал. 16. Усунення надлишків цементу після фіксації за допомогою йоржика



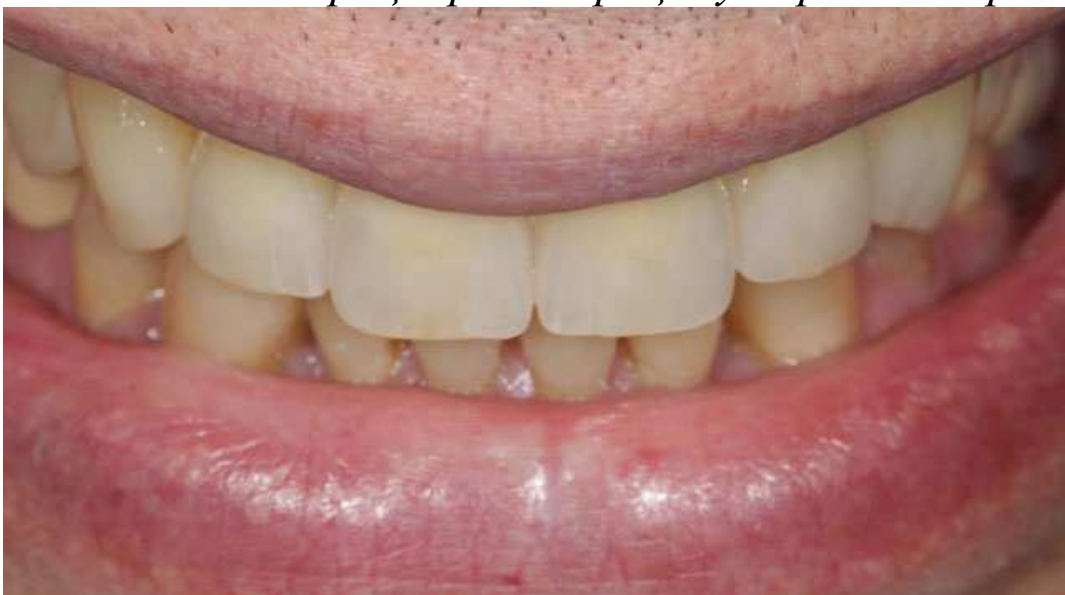Мал. 17. Реставрації зафіксовані. Перед зняттям кофердаму



Мал. 18. Біоінтеграція реставрацій у порожнині рота



Мал. 19. Біоінтеграція реставрацій у порожнині рота



Мал. 20. Посмішка пацієнта

К. Д. Чавушьян, к. м. н., лікар-стоматолог

А. В. Краснопір, зубний технік