

Еволюція вінірів: баланс між естетикою, функцією і консервативністю

Консервативний гібридний підхід, використаний у даному випадку, дозволив відновити як правильну направляючу функцію іклів і оклюзійну функцію, так і покращити симетрію і естетику посмішки.

Пацієнтка звернулася після ортодонтичного лікування з метою косметичного покращення. Незважаючи на вирівняну лінію ясен, її зуби виглядали короткими, асиметричними і мали білі плями емалі. Незначна мезіальна ротація іклів впливала на естетику і функцію.

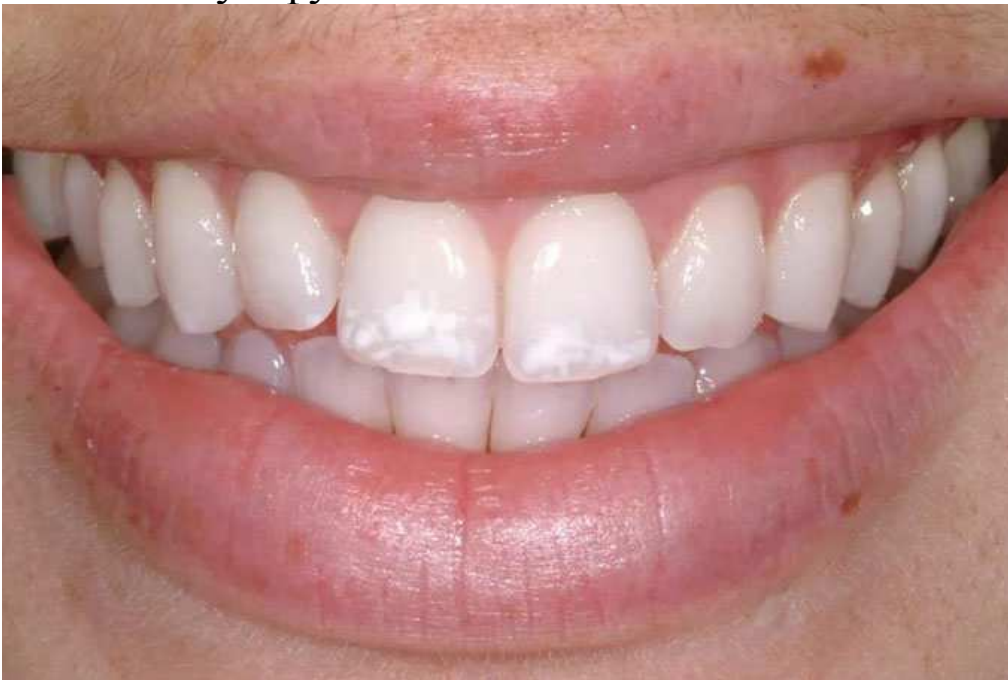

Фото 1

Вона попросила зробити вініри відповідно до відтінку її зубів В1. Після зняття відбитків була створена воскова модель.

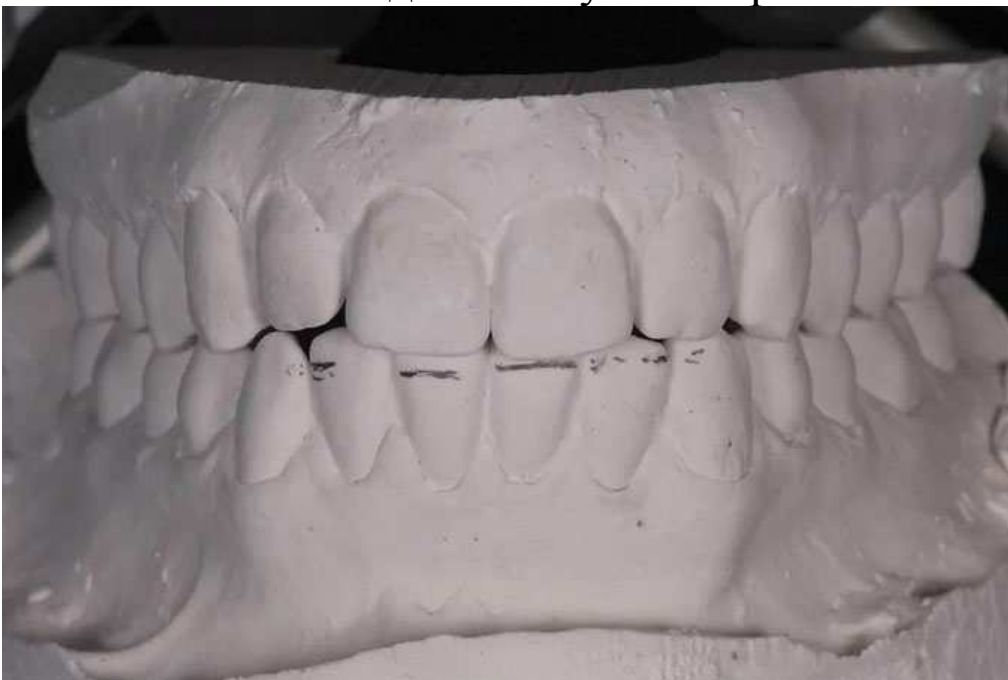

Фото 2

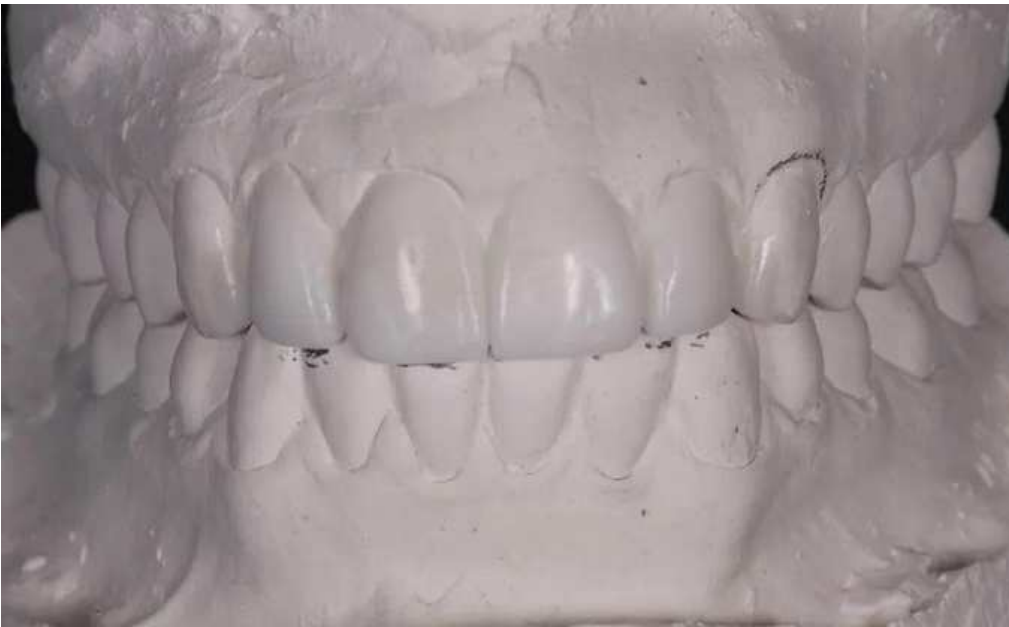

Фото 3

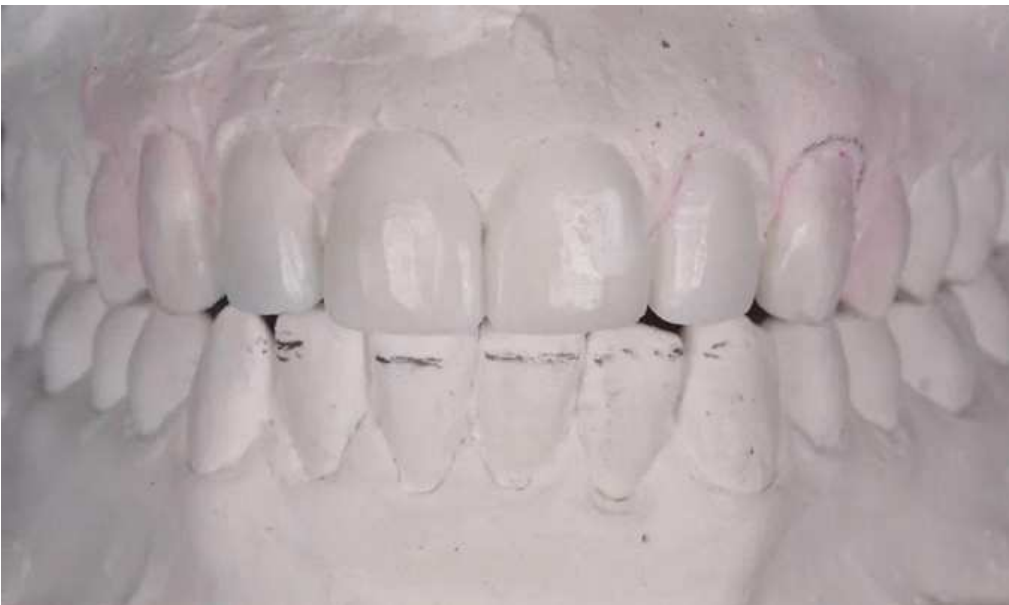

Фото 4

На консультації пацієнтка схвалила запропонований дизайн. На різцях було проведене мінімальне препарування (0,4-0,5 мм), щоб забезпечити місце для польово-шпатового фарфору, зберігши при цьому положення зубів.

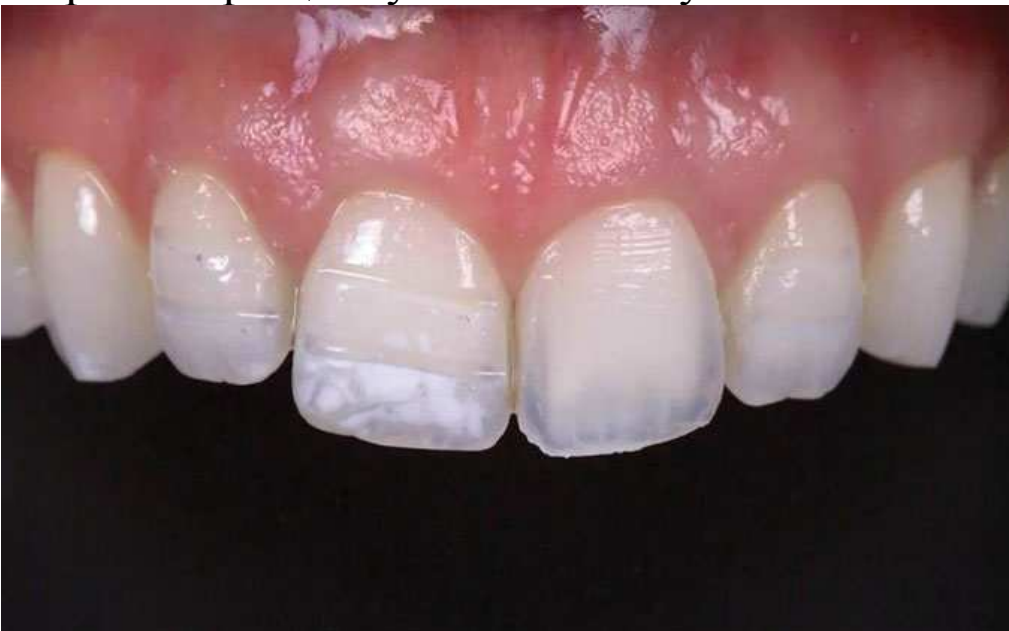

Фото 5

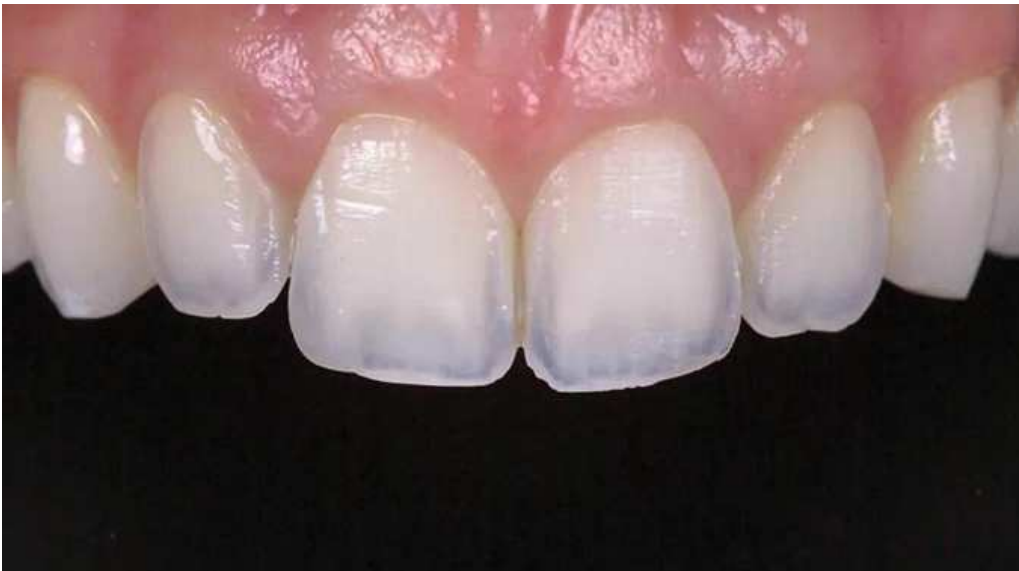

Фото 6

Ікла були відновлені за допомогою вінірів без препарування для корекції мезіальних дефектів і покращення функції. Для контролю ступеню препарування використовувалися фрези для нанесення насічок; алмазні фрези з уступом використовувалися для формування країв. Краї препарування були розташовані поряд з яснами, щоб фарфор виглядав природно.

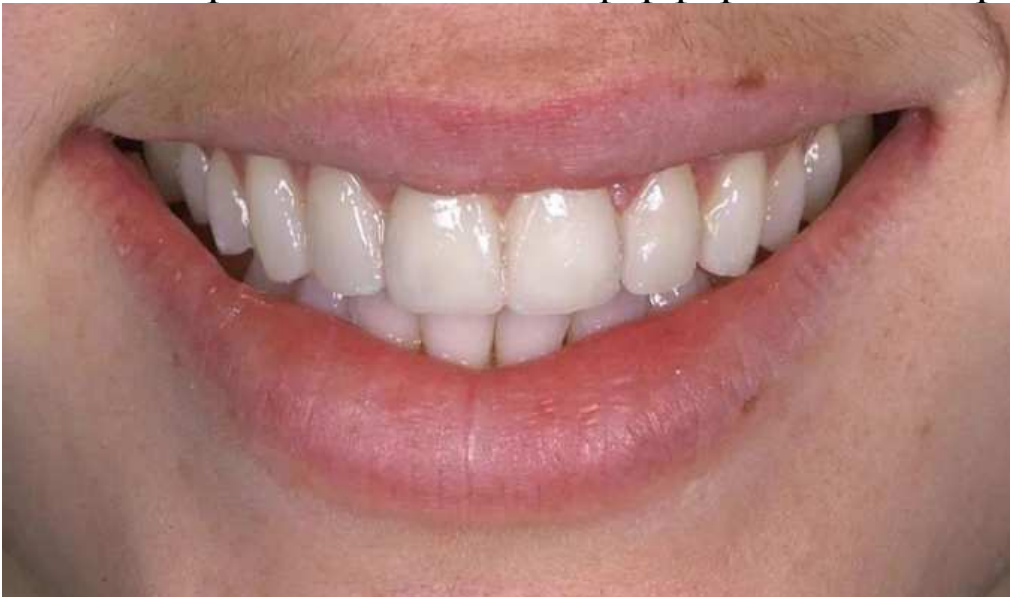

Фото 7

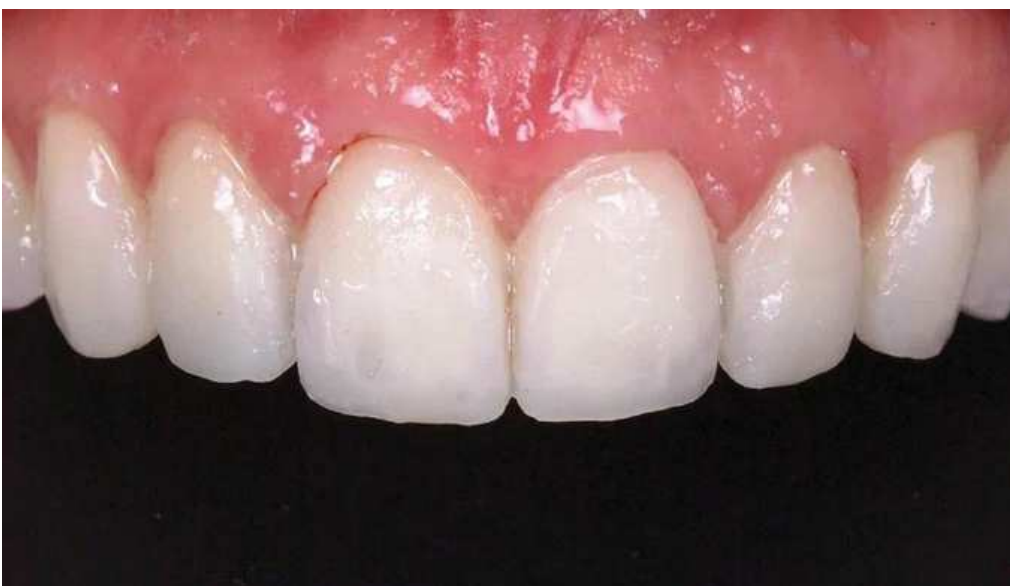

Фото 8

Були зняті остаточні відбитки і зроблені фотографії для визначення відтінку, а тимчасові реставрації виготовлені методом відбитку із захисним краєм. При фіксації тимчасові реставрації були видалені, вініри були оброблені силаном (Bis-Silane, BISCO) і припасовані за допомогою прозорої пасти (Choice 2 Try-in Paste, BISCO).

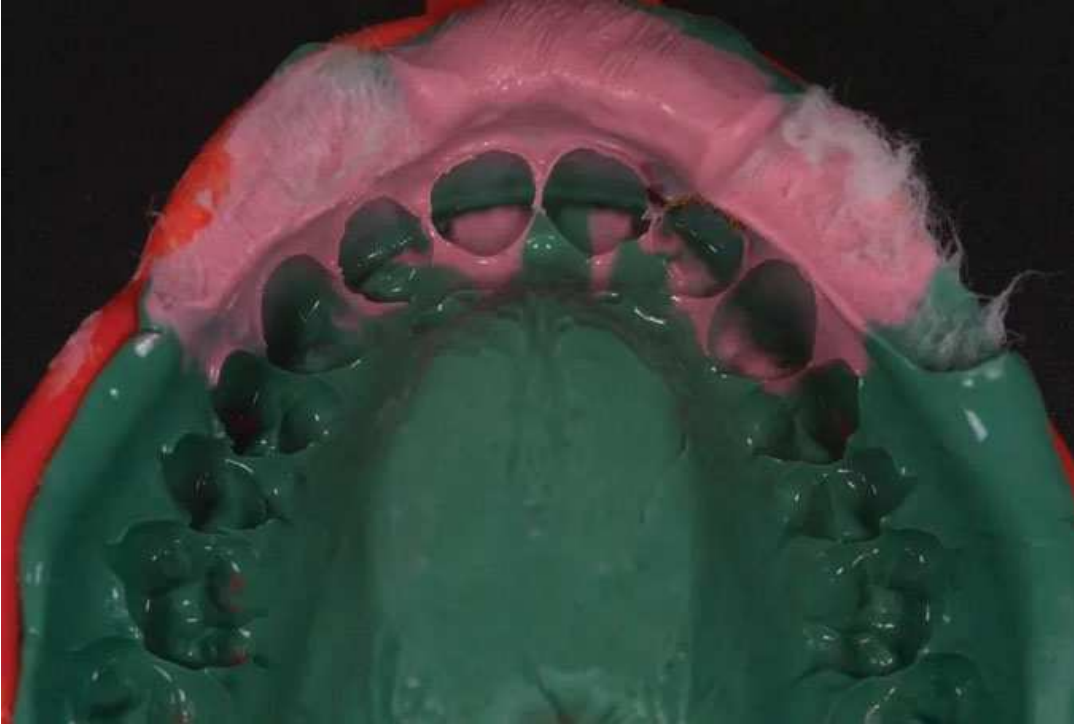


Фото 9

Після схвалення пацієнткою реставрації були очищені парою. Зуби були ізольовані, протравлені (Uni-Etch w/ BAC, BISCO), промиті і оброблені адгезивом All-Bond Universal (BISCO). Вініри були зафіксовані за допомогою Porcelain Bonding Resin (BISCO) і прозорого цементу Choice 2 (BISCO).

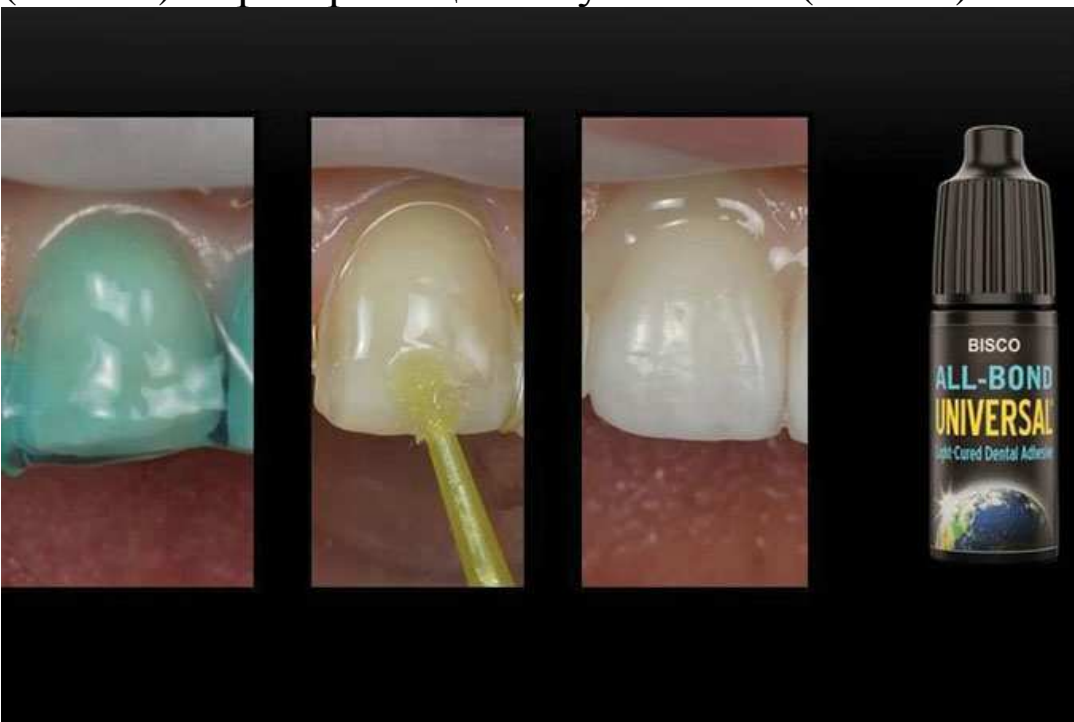


Фото 10

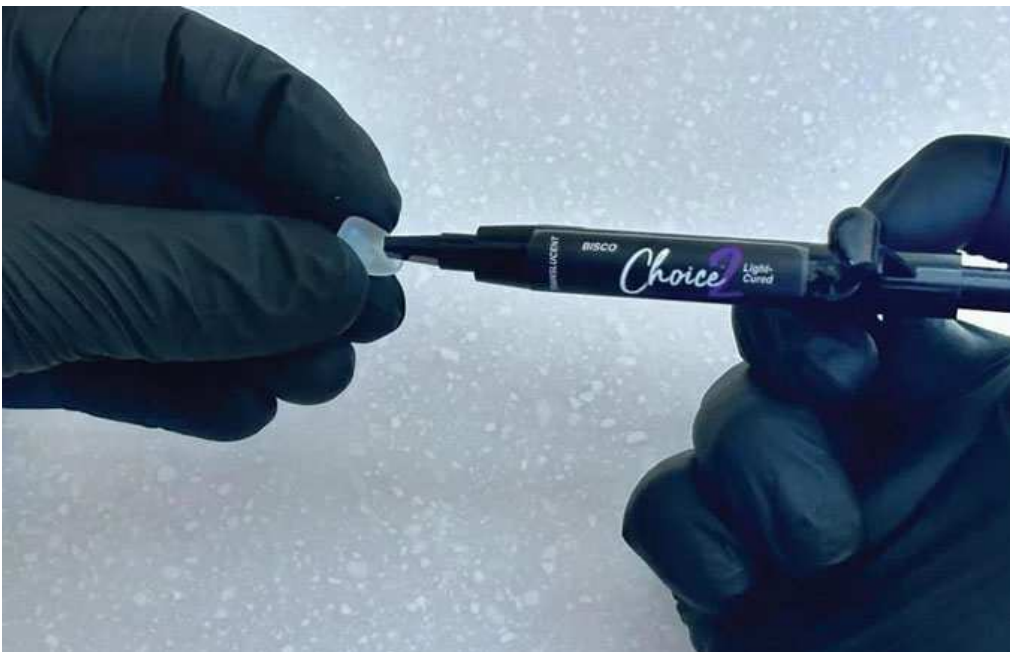

Фото 11

Їй подобався відтінок зубів В1, і вона хотіла вініри, що відповідають цьому відтінку, з додаванням текстури і прозорості в ділянці ріжучого краю.

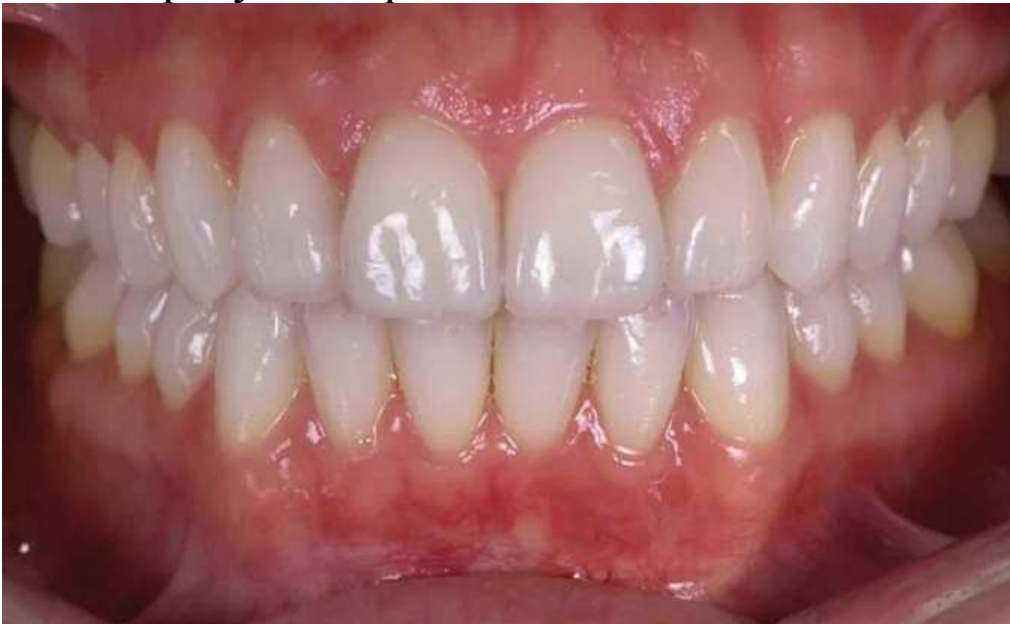

Фото 12

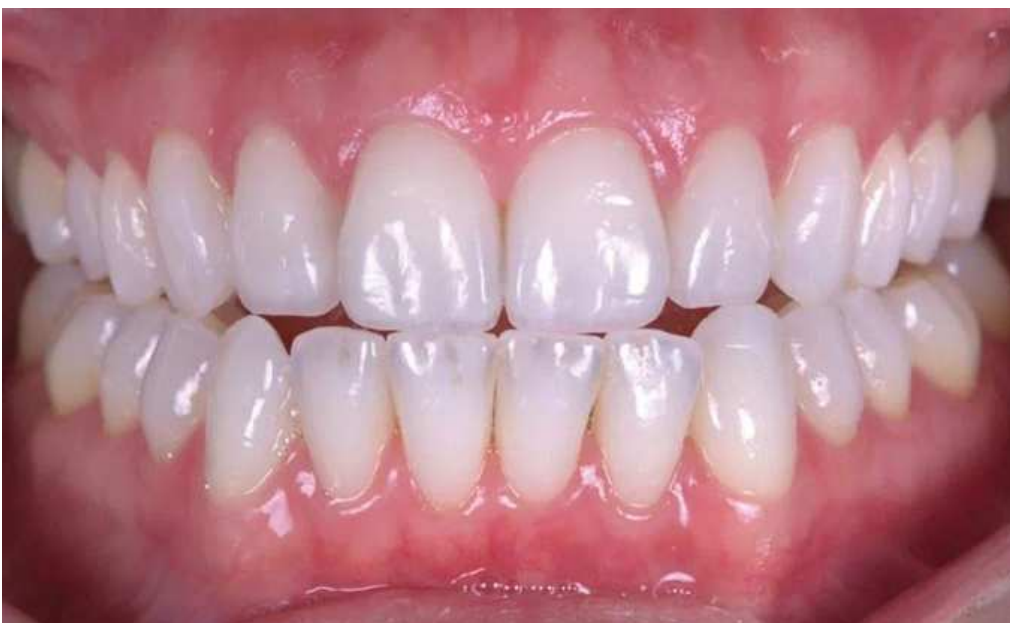

Фото 13

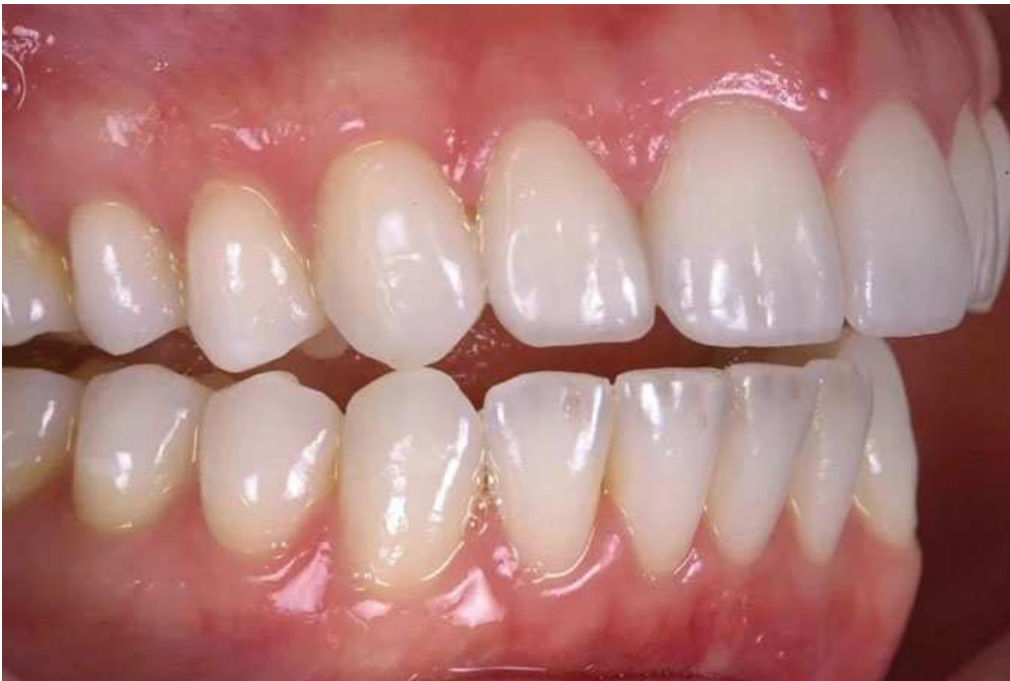

Фото 14

Ключові моменти

Консервативний гібридний підхід, використаний у даному випадку, дозволив відновити як правильну направляючу функцію іклів і оклюзійну функцію, так і покращити симетрію і естетику посмішки.

Поєднання вінірів без препарування і з мінімальним препаруванням дозволяє зберегти структуру зуба, одночасно досягаючи точності у формі, посадці і прозорості, адаптованій до посмішки пацієнта.

Погоджене планування між стоматологом, пацієнтом і майстром-керамістом, починаючи з воскового моделювання і закінчуючи точним підбором відтінку і функціональною фіксацією, допомагає забезпечити оптимальні результати.

Використання повної адгезивної системи з кольоростабільним, високоміцним композитом сприяє надійній фіксації і бездоганній естетиці для довготривалого успіху вінірів.

Автор: Тодд Снайдер (приватна практика, Лагуна-Найгел, Каліфорнія, і Лас-Вегас, Невада)