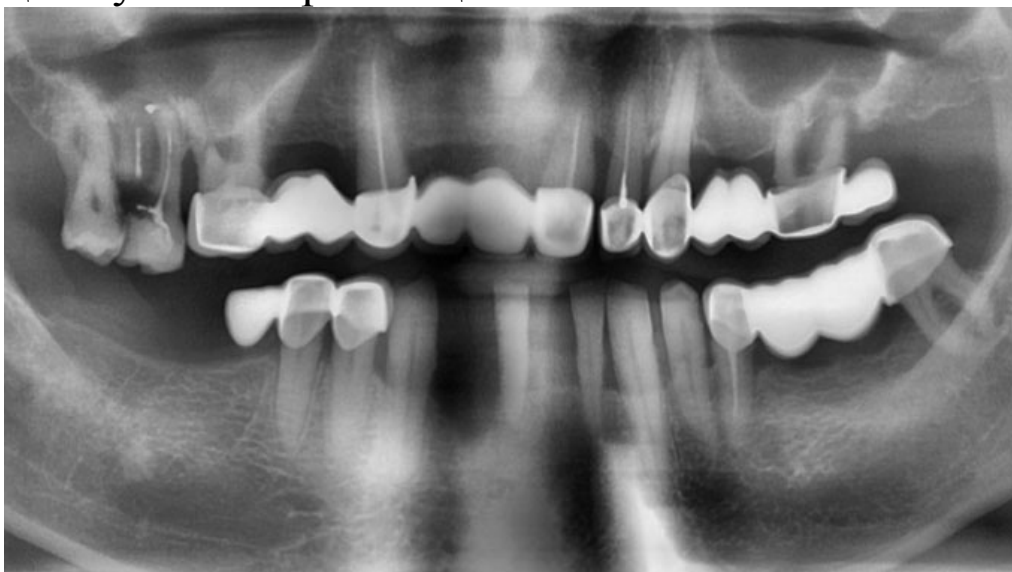


## **Реабілітація пацієнта за методикою усе на 4-х імплантатах Одномоментна імплантація і негайне навантаження**

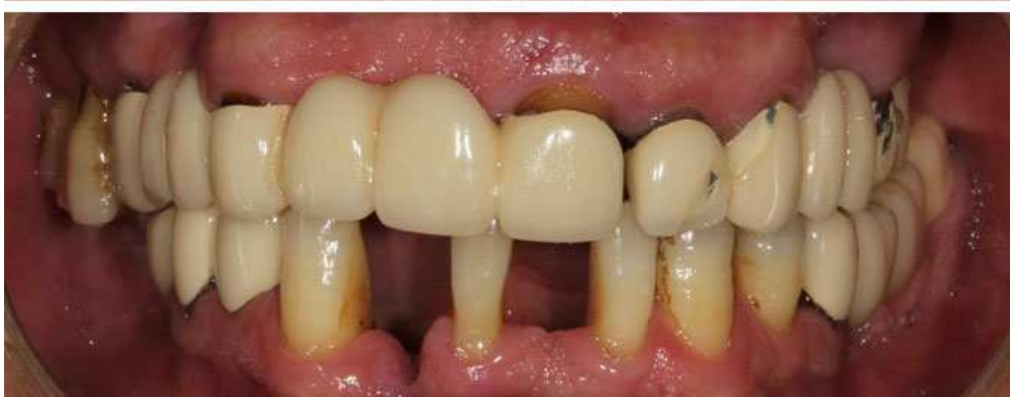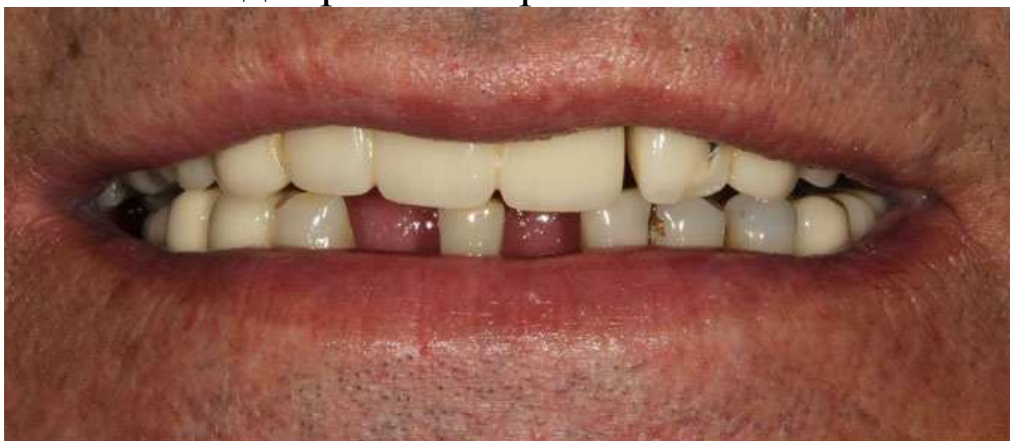Методика, що набрала колосальну популярність в останні 10 років і стала однією з найпопулярніших при тотальній реабілітації пацієнтів, – усе на 4-х імплантатах.

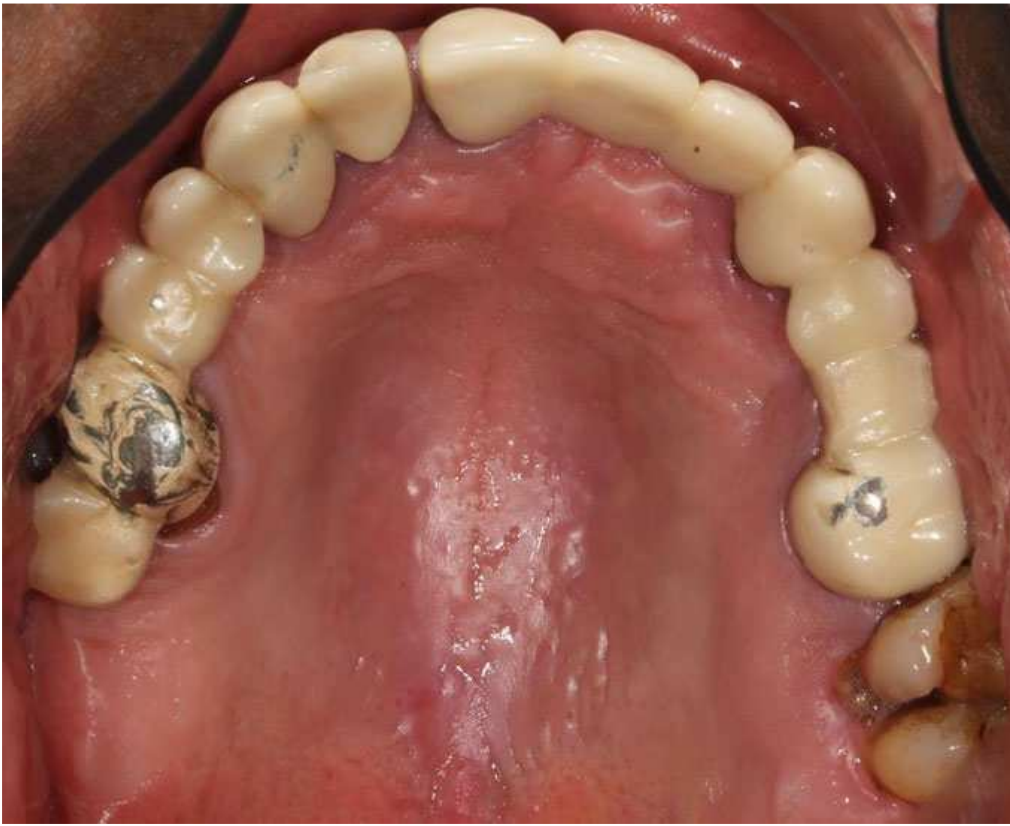Хочу поділитися одним з наших клінічних випадків – зроблена реабілітація пацієнта на верхній щелепі з видаленням 7 зубів і одномоментною установкою 4-х імплантатів Дентіум під кутами.

Початкова ситуація – нефункціональні ортопедичні конструкції і зуби на верхній щелепі:



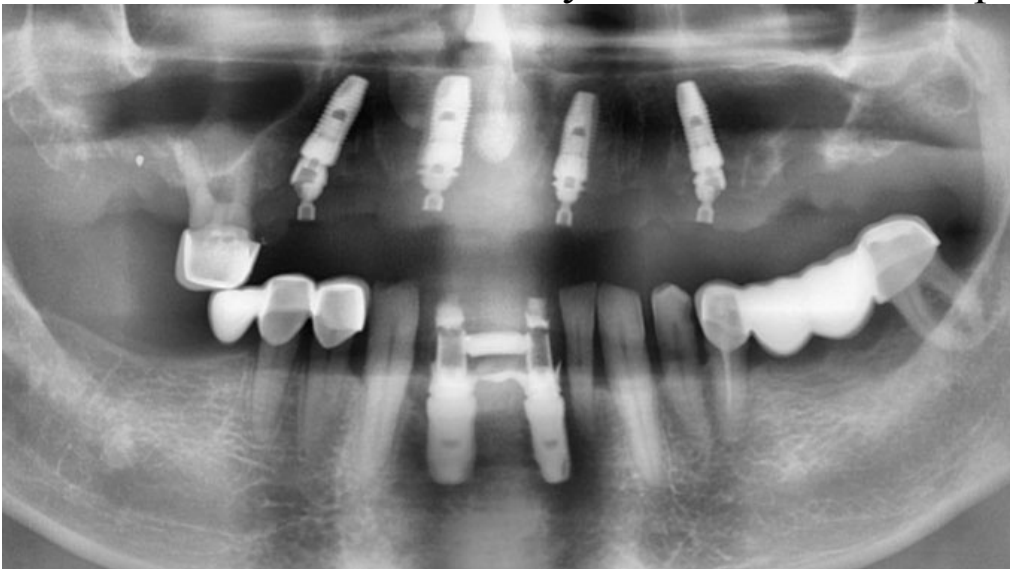
А так виглядає ротова порожнина:





Було прийняте рішення провести реабілітацію за методикою усе на 4-х імплантатах під кутами.

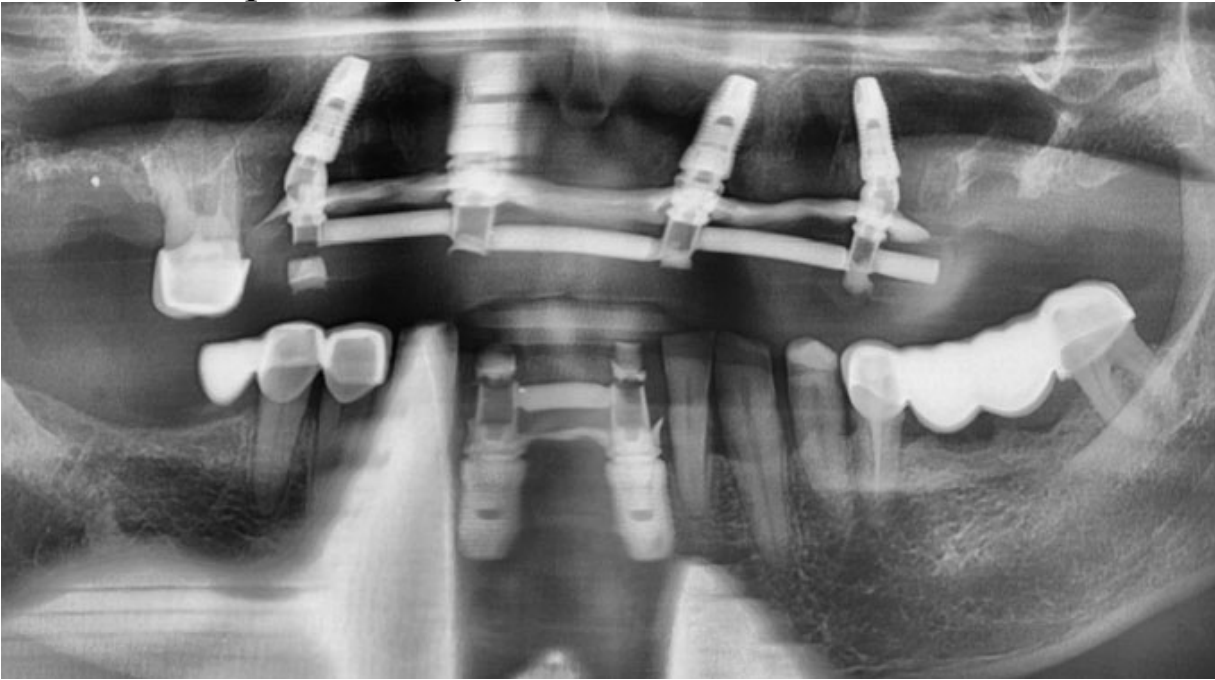
Були видалені 6 зубів на верхній щелепі з одномоментною установкою імплантатів під кутами в обхід гайморової пазухи.



Отриманий торк<sup>1</sup> більше 40 н/см. Встановлені абатменти, відразу зняті відбитки і протягом 5 днів виготовлений незнімний тимчасовий протез тривалого носіння, тобто протез, армова-

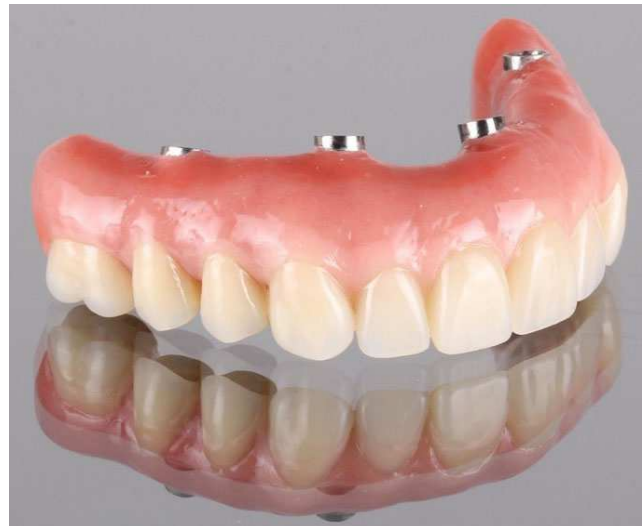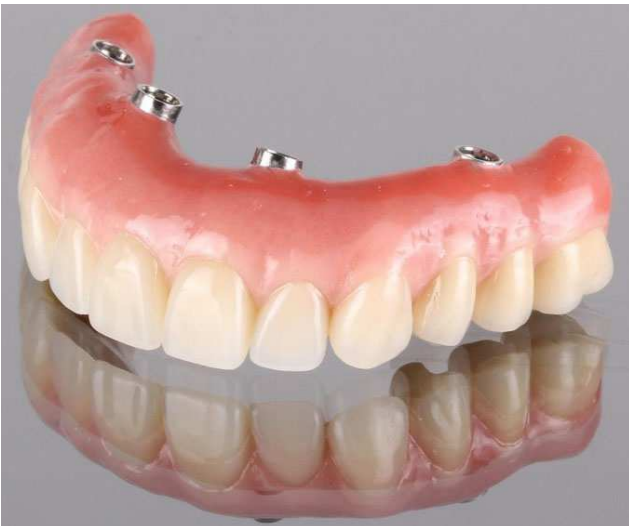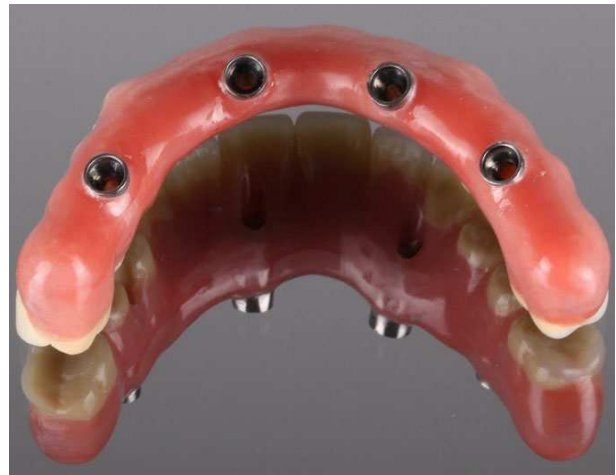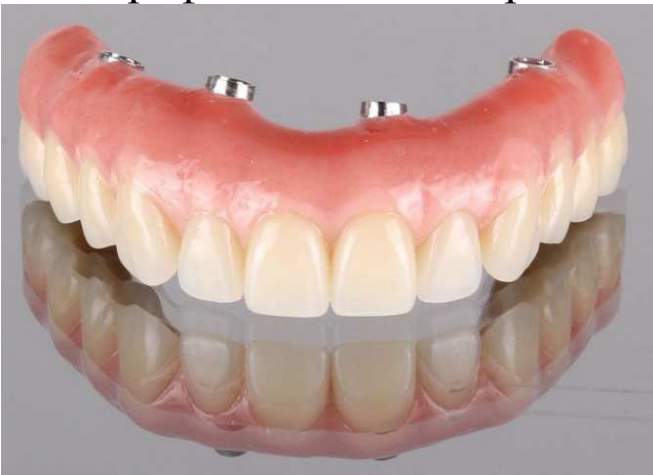<sup>1</sup> Торк при закручуванні імплантатів – це сила навантаження, що передається на різьблення гвинта, яку стоматолог прикладає при вкручуванні штучного кореня в щелепну кістку. Даний параметр впливає на первинну стабільність імплантату та його подальшу остеоінтеграцію, у нормі передбачаючи відсутність будь-яких мікрорухів після установки. Класично величина торку вимірюється в ньютон-сантиметрах (Н-см) за допомогою наконечника з електронно-контрольованою голівкою, з'єднаною з комп'ютером.

ний балкою. Для полегшення визначення висоти прикусу тимчасово збережений зуб 1.6.

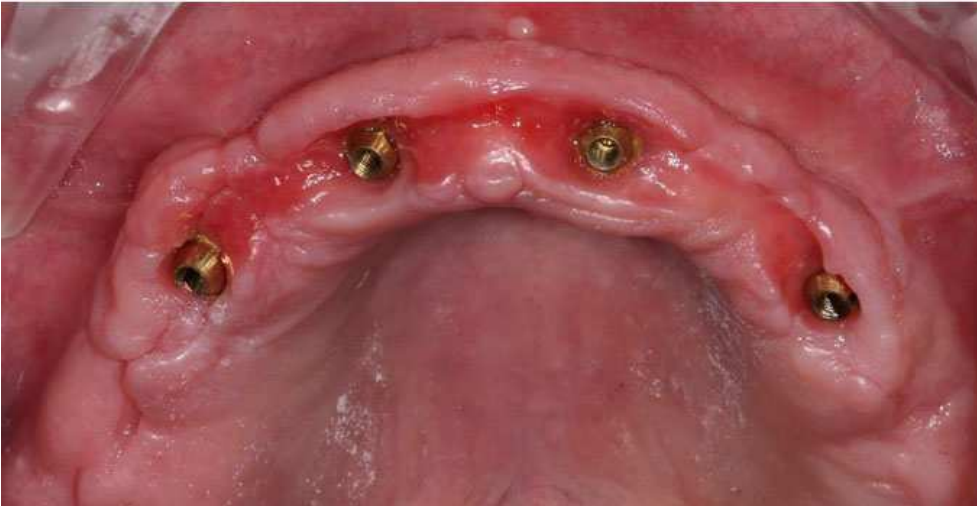
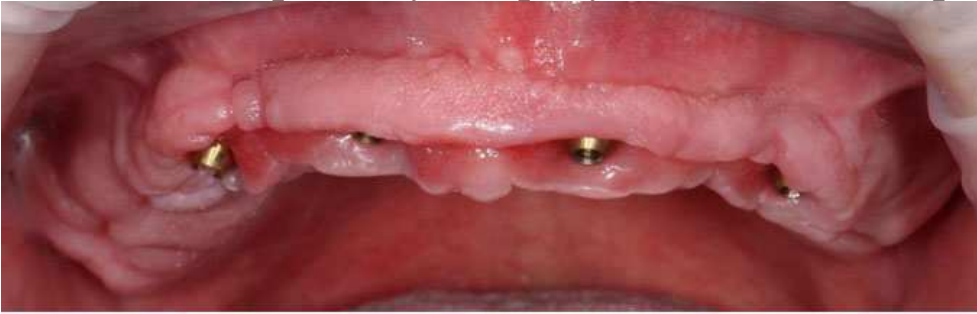
Через 4 місяці знятий протез для проведення ревізії, видалений зуб 1.6. Пацієнт переданий на постійне протезування. Протягом місяця був виготовлений постійний протез зі зміною висоти прикусу.

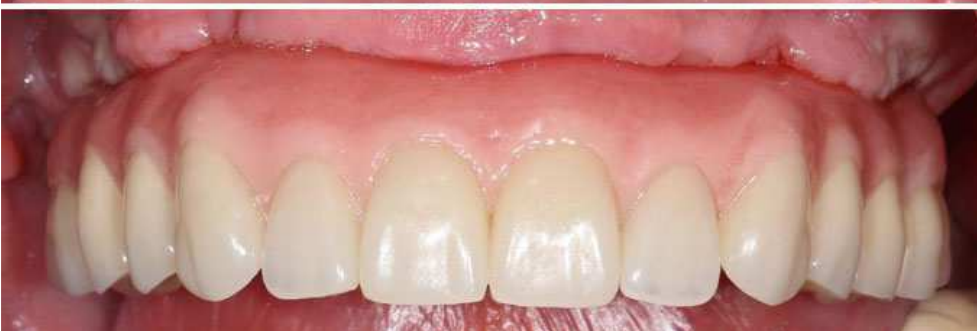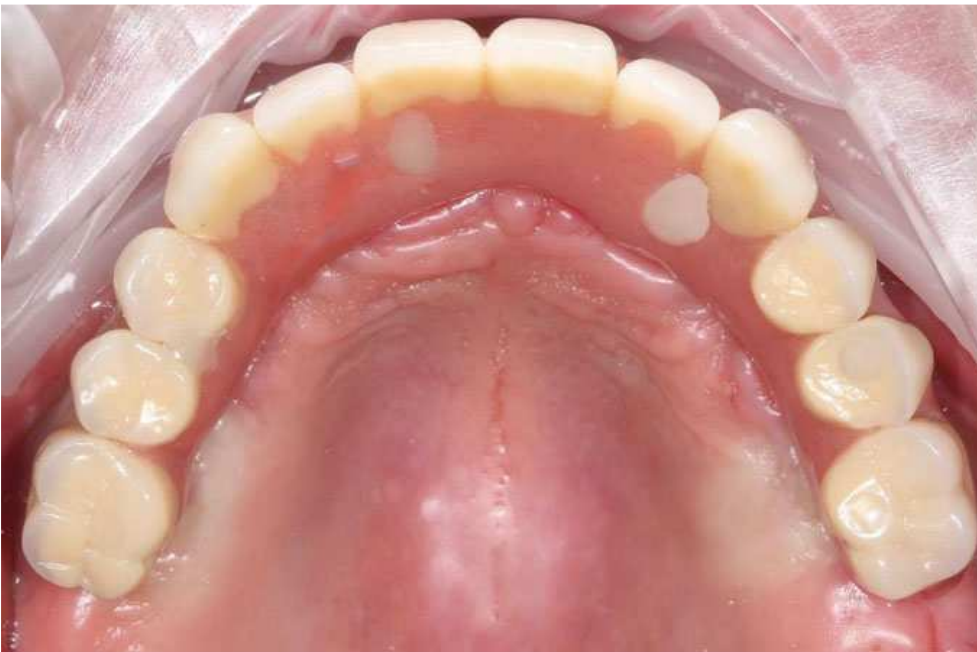Фотографії постійного протеза:



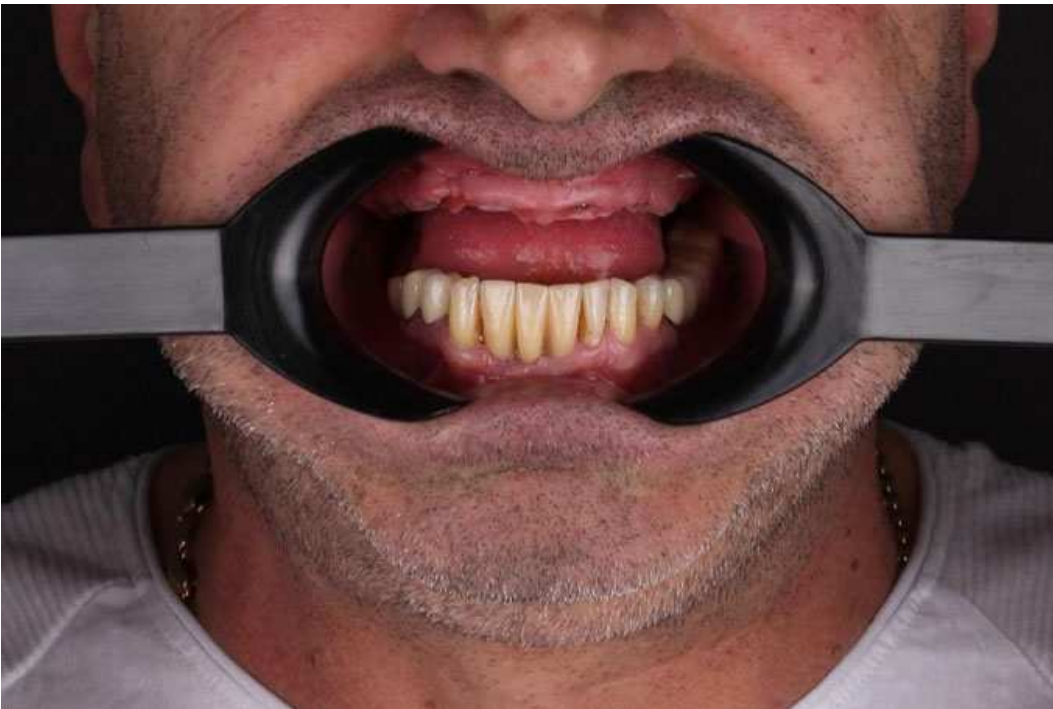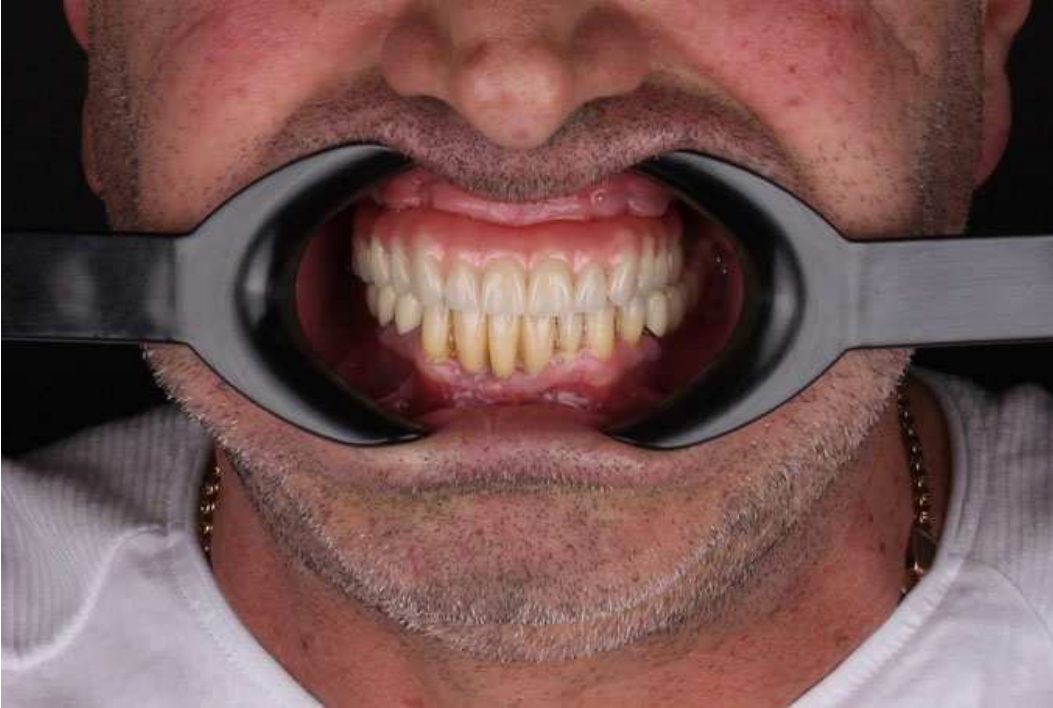На фото добре видний контур здорових м'яких тканин у ділянці імплантатів з великим об'ємом прикріплених, кератинізованих ясен, при тому що редукція кістки не проводилася:



Внутрішньоротові фотографії після фіксації постійного протеза:



Позаротові фотографії:



Сумарно реабілітація зайняла 6 місяців з моменту проведення операції до фіксації постійного протеза.

Автор: Козадаєв Сергій Ігоревич, лікар-стоматолог імплантолог, хірург