

Тотальна реабілітація зубної дуги за допомогою імплантів з використанням КПКТ-дослідження

Пацієнти часто приходять у стоматологічний кабінет з питанням, скільки часу знадобиться для повної реабілітації із застосуванням зубних імплантів від початку до кінця. Крім того, їх турбує, чи можуть зубні імплантати бути встановлені під час того ж візиту, коли робиться видалення, і, якщо так, то чи можна відразу ж встановити на них незнімні тимчасові протези. Наявність різних методів і матеріалів, що полегшують установку зубних імплантів у ротову порожнину за меншу кількість відвідувань і менший проміжок часу, підвищить попит на цей вид лікування, а також принесе користь пацієнтам. Пацієнтка звернулася на консультацію, бажаючи відновити правильну форму і функцію зубного ряду верхньої щелепи (фото 1 і 2).

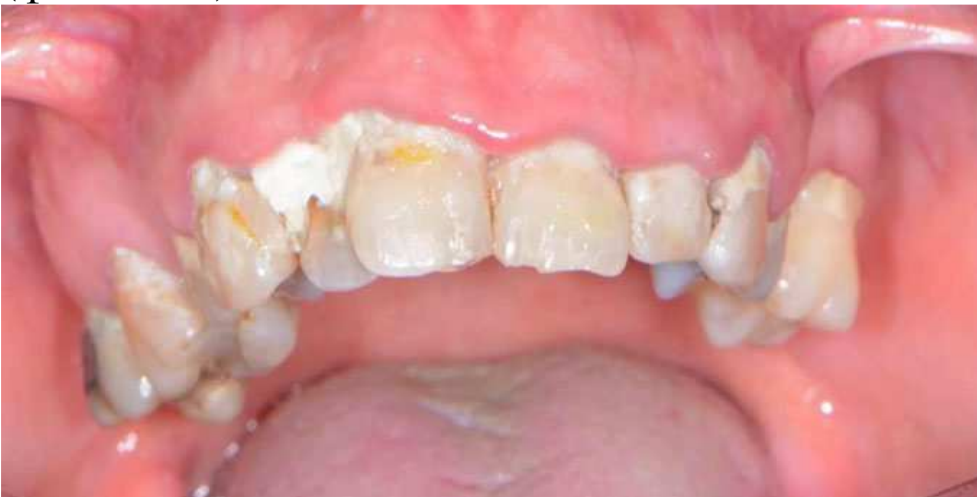

Фото 1. Передопераційний вигляд спереду

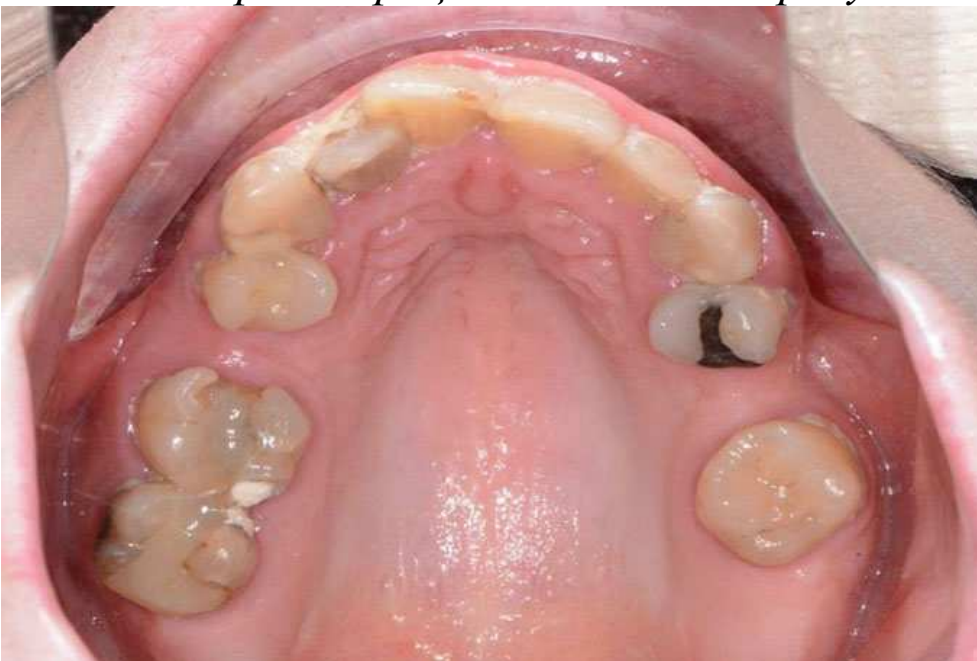

Фото 2. Оклюзійний вигляд до операції

Вона скаржилася на загальний дискомфорт у зубах, мабуть, через прогресуючий карієс, а також захворювань пародонту. На той момент і нижній зубний ряд вимагав остаточного лікування, але пацієнтка хотіла зосередитися на зубах верхньої щелепи.

Планування

Клінічна оцінка мала на увазі збір інформації про довжину губ, їх опори в спокої і при посмішці, існуючому положенні природних зубів, прикусі і відновному просторі для належного прилягання. Крім того, цифрові зображення фронтального, бічного та оклюзійного виглядів зубних рядів, а також повні фото обличчя були зроблені за допомогою Nikon D7200 (PhotoMed).

Було проведено КПКТ-сканування і панорамна рентгенограма з використанням CS 8100 3D (Carestream Dental; фото 3) для точного збору інформації, необхідної для правильного планування лікування в даному випадку, яке забезпечило б найбільш ідеальний результат, особливо з урахуванням того, що пацієнтка обговорювала, наскільки вона невдоволена своєю існуючою посмішкою. Використовуючи програмне забезпечення CS (Carestream Dental) для 3D-візуалізації, зубні імплантати були віртуально сплановані в ключових положеннях для біомеханічної підтримки гібридної реставрації з повною фіксацією дуги у верхній щелепі (фото 4).

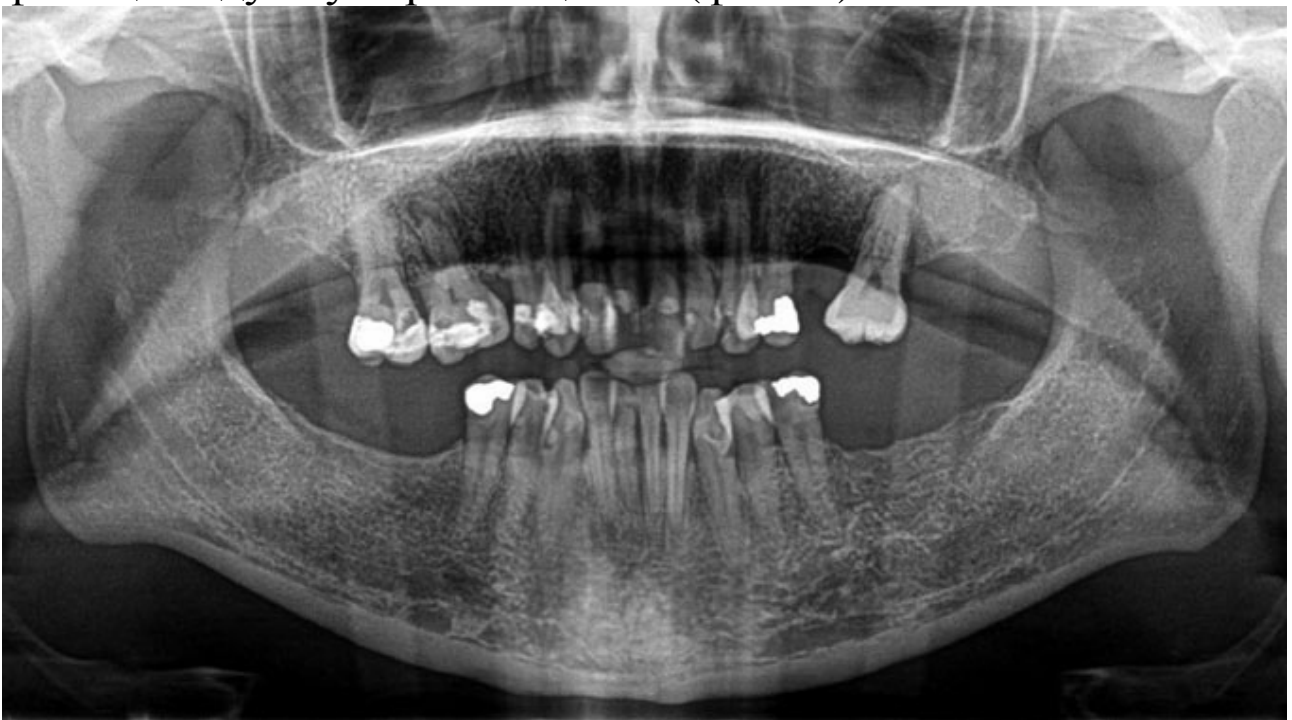

Фото 3. Передопераційна панорамна рентгенограма

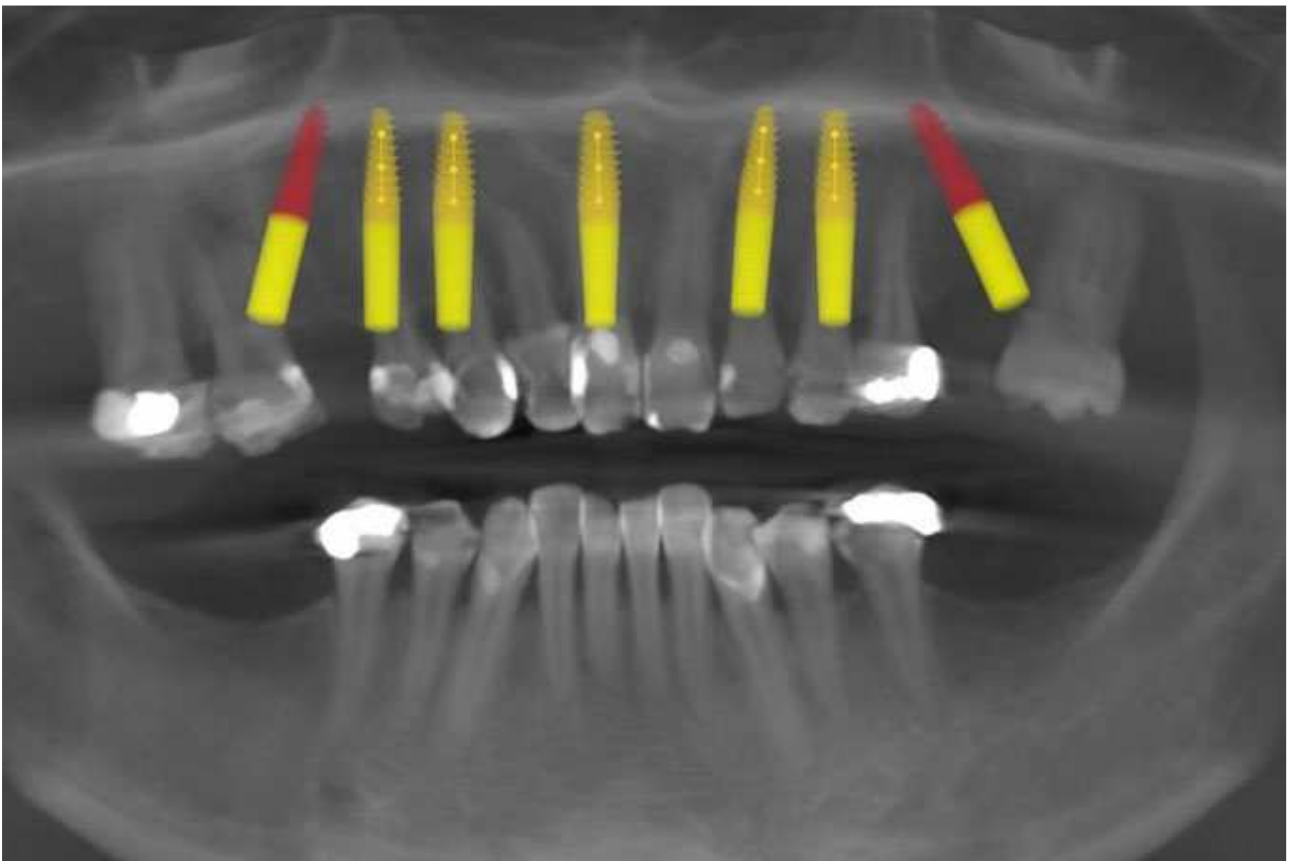


Фото 4. Планування за допомогою CS 8100 3D (Carestream Dental)

Для подальшої розробки плану лікування були зняті діагностичні моделі відбитків з використанням полівінілсілоксанового відбиткового матеріалу Silginat (Kettenbach), і відправлені до зуботехнічної лабораторії. Потім ці моделі були встановлені в артикуляторі (Stratos 100, Ivoclar) для подальшого аналізу з метою задоволення естетичних і функціональних потреб пацієнтки.

Додатково був розроблений 3D-віртуальний план лікування на основі планування за допомогою програмного забезпечення CS 3D-imaging (Carestream Dental), інтегрувавши його з цифровими фотографіями і аналоговими моделями. Віртуальна інтеграційна онлайн-зустріч із зуботехнічною лабораторією дозволила провести усебічний аналіз зібраної цифрової і клінічної інформації, щоб сформулювати оптимальний план протезування, який відповідав би необхідним вимогам до естетики, форми і функціональності. За короткий проміжок часу зуботехнічна лабораторія виготовила усі необхідні напрямні для позиціонування, вирівнювання, свердління і установки імплантатів, на додаток до тимчасової реставрації з поліметилметакрилату (ПММА) і резервних зубних протезів (фото 5).

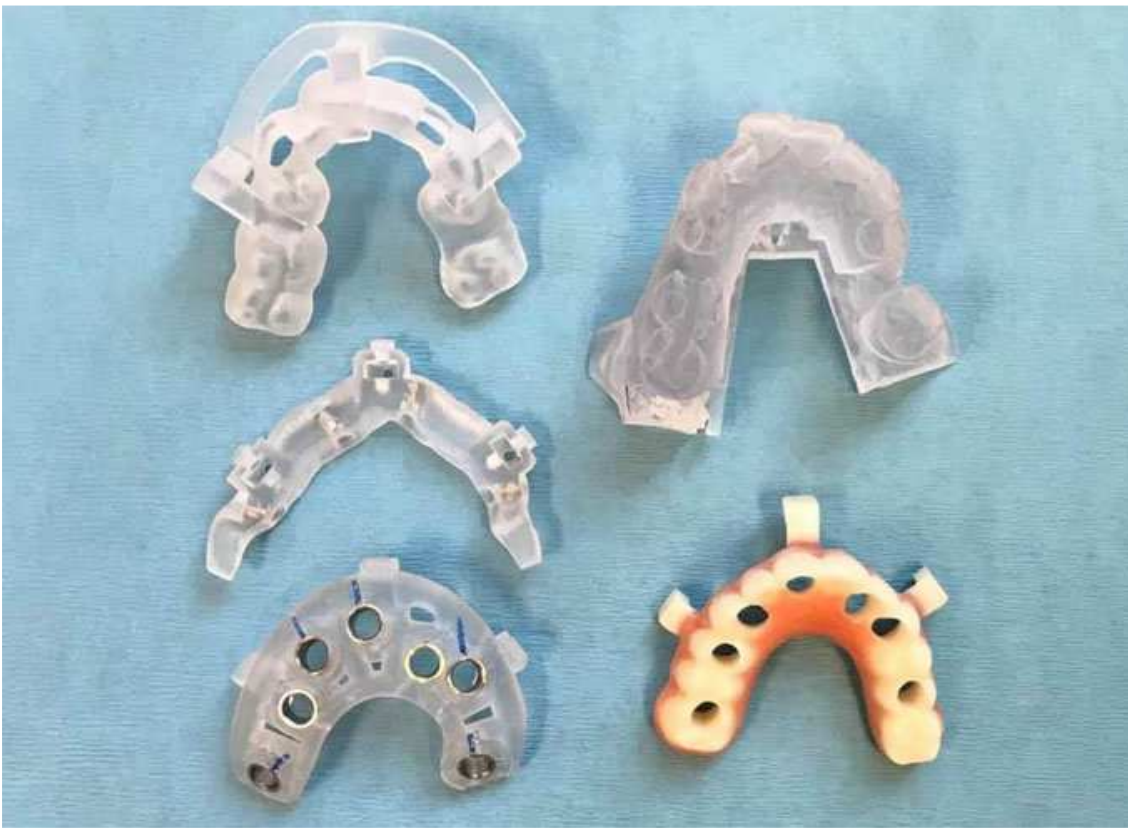

Фото 5. Хірургічні напрямні і тимчасова реставрація

Використання хірургічних напрямних в імплантології підвищує передбачуваність результатів лікування, а також робить процедуру надзвичайно ефективною. У минулому установка імплантатів зазвичай робилася вручну, але такий підхід підвищував ризик ушкодження анатомічних структур і подовжував тривалість операції. Хірургічні напрямні дають лікарям більше впевненості в точній установці імплантатів у будь-якому типі випадків, будь то одноразова установка або реконструкція зубного ряду. Точна хірургія знижує стрес, знижує відповідальність і призводить до кращого результату для пацієнта. Для цього протезування були вибрані конусоподібні імплантати із спіральним різьбленням Touareg-OS компанії Adin Dental Implant Systems. Різьблення імплантатів Touareg-S і Touareg-OS ущільнює (конденсує) кістку, чим дозволяє досягнути високої первинної стабільності і сприяє точнішому його розміщенню, а також підвищує естетичні якості імплантатів. Імплантати, завдяки особливій округлій формі апексу, який проштовхує кістковий трансплантат, просуваються з мінімальними пошкодженнями для анатомічних структур. Щойно віртуальний план був розроблений лабораторією, був призначений наступний прийом на планову операцію з усіма необхідними компонентами для роботизованої хірургії. За до-

помогою внутрішньовенних препаратів пацієнтці було введено заспокійливе відповідним чином, і в обидві дуги була введена місцева анестезія. Потім за допомогою спеціального інструменту (GoldenDent) тканина була закріплена, щоб хірургічна напрямна для вирівнювання кістки була повністю встановлена і зафіксована відповідними фіксувальними гвинтами (фото 6 і 7).

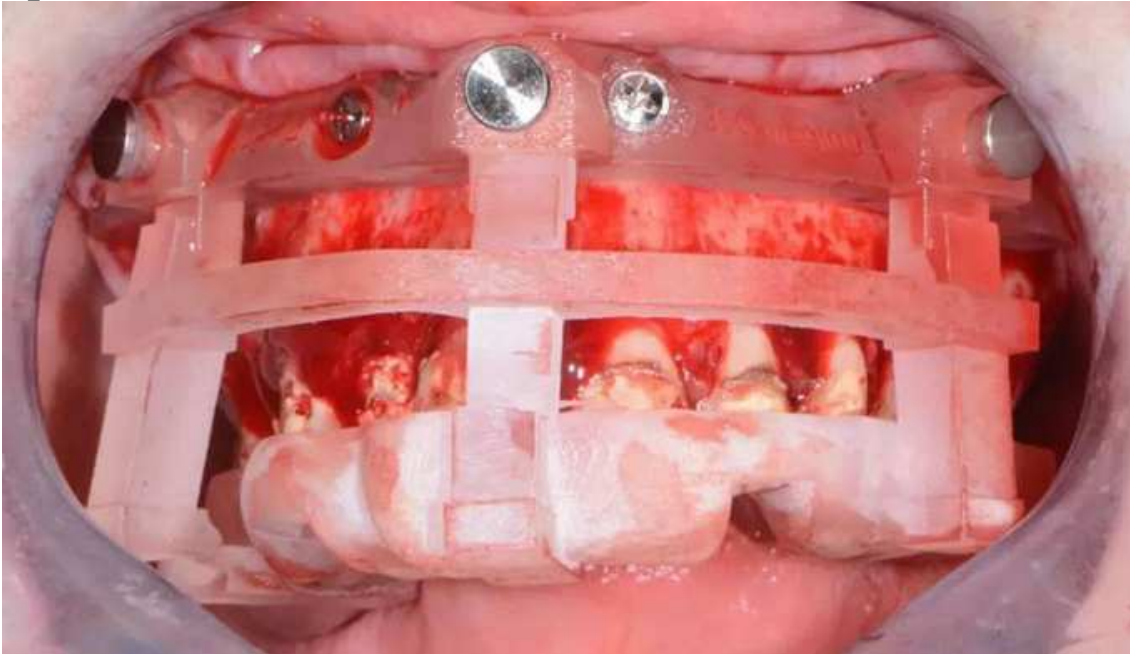


Фото 6. Напрямна для позиціонування

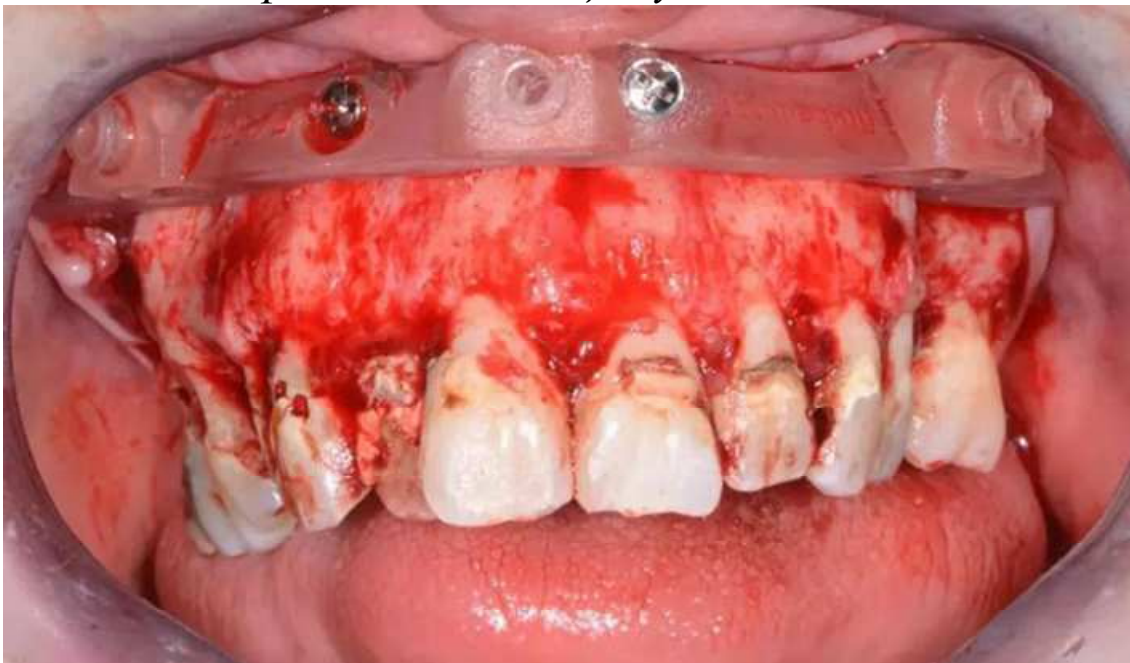

Фото 7. Напрямна основи для вирівнювання верхньощелепної кістки

Після установки хірургічної напрямної зуби верхньої щелепи були атравматично видалені щипцями (GoldenDent) спереду назад. Використовуючи бор для остеопластики в хірургічному наконечнику (Aseptico) з достатнім зрошуванням, верхньоще-

лепний гребінь був обрізаний до рівня, заданого напрямною. Після того, як хірургічним наконечником було виконано відповідне вирівнювання кістки, у напрямну для вирівнювання кістки була встановлена хірургічна напрямна імплантату (фото 8).

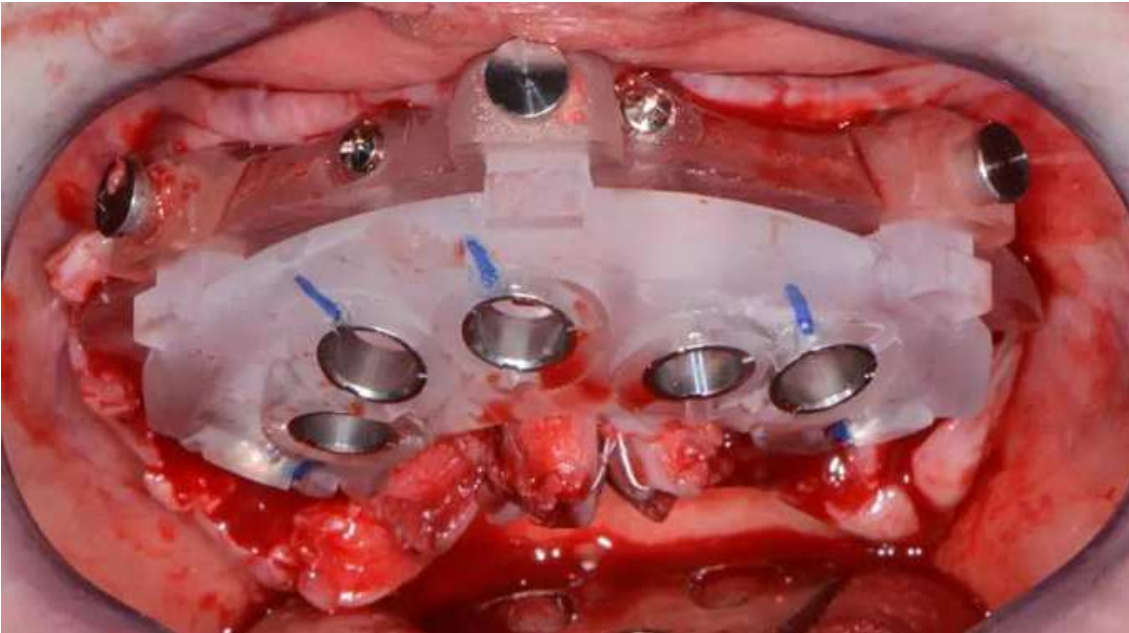


Фото 8. Хірургічна напрямна імплантації верхньої щелепи

На початку остеотомії для імплантатів використовувалося спеціальне пілотне свердло з набору для хірургічного свердління (Adin Dental Implant Systems; фото 9).



Фото 9. Набори хірургічних напрямних для зубних імплантатів

Використовуючи точну орієнтацію, глибину і напрям, набір хірургічних напрямних забезпечує практикуючому стоматологу швидку, ефективну і передбачувану підготовку і установку зубних імплантатів. У комплект входять прості у використанні свердла, що центруються, та з вбудованими стопора-

ми. Крім того, технологія зрошування ActiveFlow подає охолоджуючий фізіологічний розчин через напрямну, гарантуючи, що зрошування досягає кістки і тим самим знижує вірогідність нагріву кістки упродовж усієї процедури.

При використанні хірургічного наконечника Mont Blanc і бор-машини AEU 7000 (обоє Aseptico) із швидкістю 850 об/хв. з великою кількістю стерильного фізіологічного розчину, почалася послідовна підготовка свердла. Щойно остеотомії були завершені, для установки зубних імплантатів з точним розрахунком часу були використані приводи з набору хірургічних напрямних (фото 10), щоб плоска частина внутрішнього шестигранника була розташована ідеально для установки багатоблокових абатментів.



Фото 10. Зубний імплантат Touareg-OS (Adin Dental Implant Systems)

Для цих імплантатів був виміряний базовий коефіцієнт стабільності імплантатів (ISQ) з використанням установки Penguin RFA (Aseptico). Оскільки усі первинні показники були вищі 72 ISQ і якість вирівнювання кістки була високою, у зубні імплантати Touareg-OS були вставлені трансмукозальні абатменти (Adin Dental Implant Systems) до 30 Нсм, а потім тимчасові циліндри до 15 Нсм.

Щоб оптимізувати ділянку для регенерації усі залишкові ділянки навколо імплантатів і в гніздах були трансплантовані мінералізованим і демінералізованим матеріалом для пересадки кортикальної кістки (GoldenDent).

Щоб перевірити пасивне прилягання тимчасових абатментів була зроблена попередня реставрація верхньої щелепи. Щойно підгонка була завершена, щоб уникнути фіксації реставрації (фото 11) були встановлені зубні демпфери (COLTENE), під час процедури повторного вирівнювання за допомогою швидкотверднучого матеріалу REBASE III FAST (Tokuyama Dental). Після полімеризації матеріалу попередня реставрація була видалена, а надлишки матеріалу видалені за допомогою лабораторного наконечника Torque Plus (Aseptico) і акрилового бору (Komet). Після обрізання і поліровки тимчасовий протез був встановлений і затягнутий динамометричним ключем до 15 Нсм (фото 12). Отвори на три чверті були заповнені стрічкою з ПТФЕ (тефлону), а потім матеріалом для тимчасового пломбування порожнини Cavit (3M ESPE).

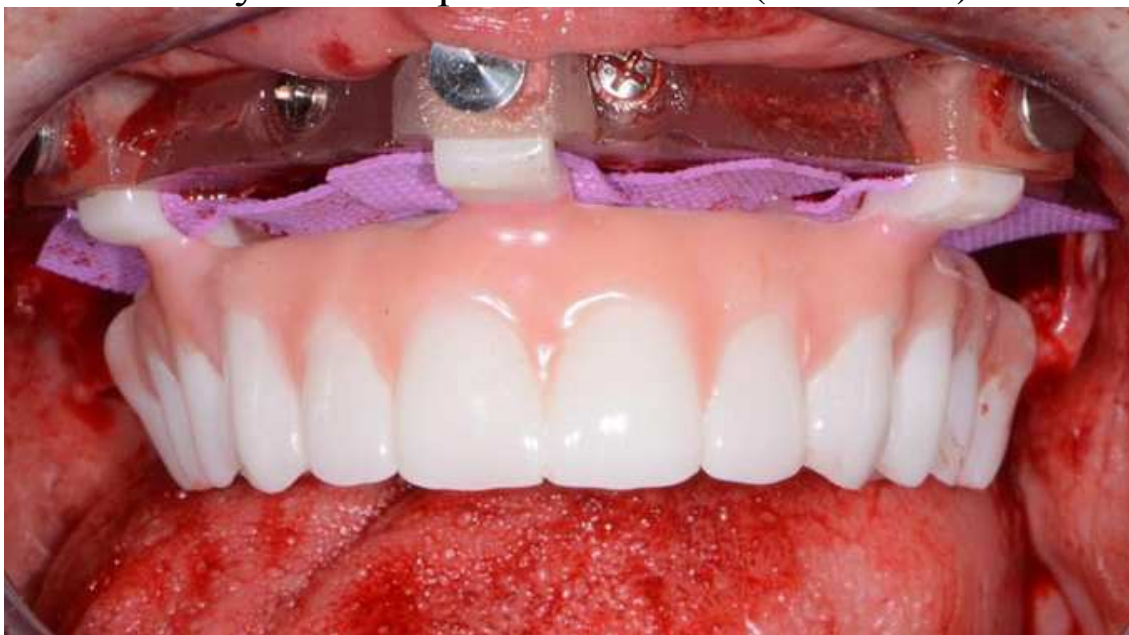

Фото 11. На напрямній попередня реставрація верхньої щелепи

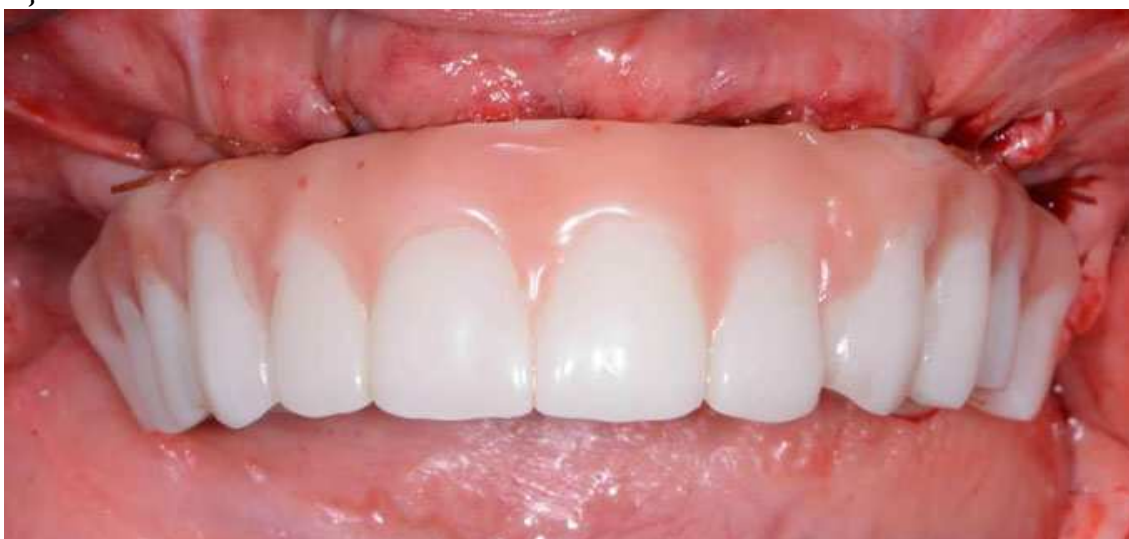

Фото 12. Попередня реставрація верхньої щелепи

Через декілька днів пацієнтка повернулася на післяопераційний прийом з дуже невеликим дискомфортом, набряком або синцями. Вона була дуже задоволена новим тимчасовим протезом. Оклюзія була додатково перевірена і скоректована, щоб підтвердити відсутність перешкод при бічних або сагітальних рухах.

Через чотири місяці пацієнтка звернулася для виготовлення відбитка остаточного протеза. З коригуючого полівінілсілоксанового матеріалу з особливо високою початковою гідрофільністю для точних відбитків (Panasil, Kettenbach) з використанням трансмукозальних відбиткових штифтів (Adin Dental Implant Systems; фото 13 і 14) був виготовлений відбиток верхньої щелепи. На основі цього відбитка зуботехнічна лабораторія виготовила зразок протеза верхньої щелепи з ПММА для примірки і оцінки.

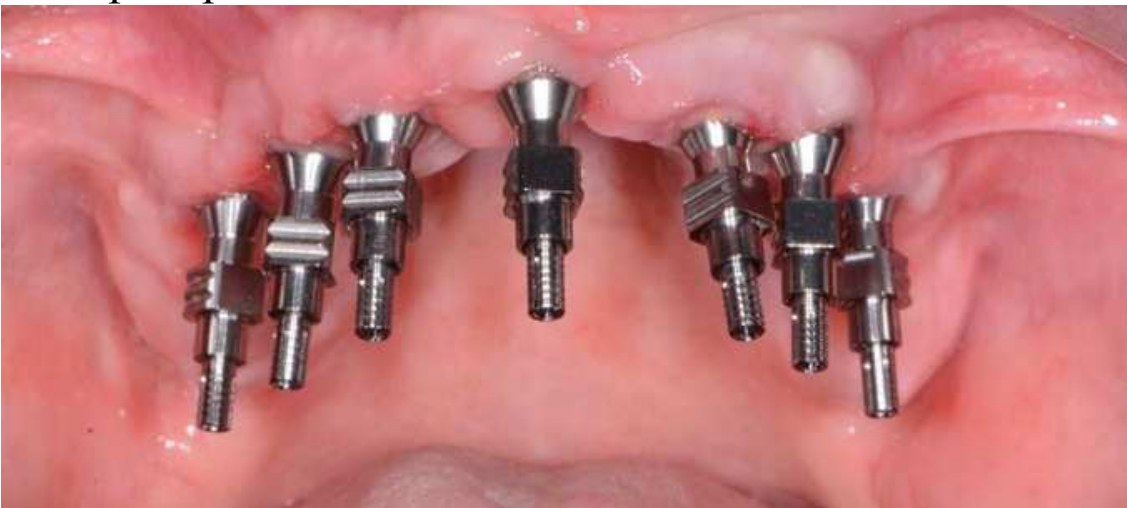

Фото 13. Трансмукозальні відбиткові штифти

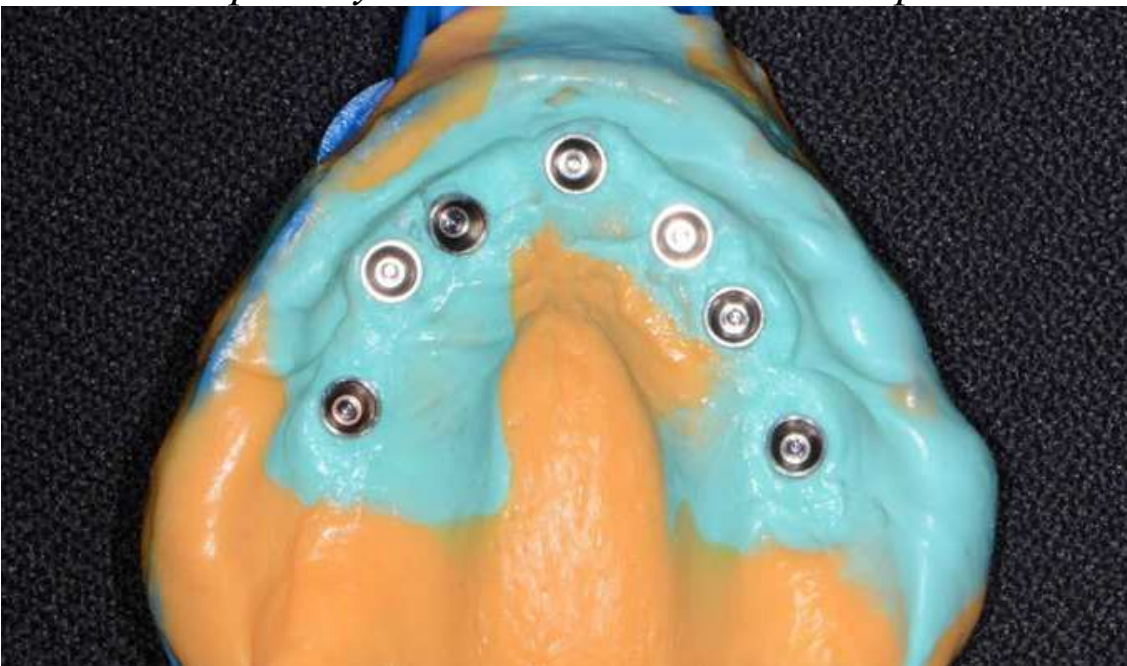


Фото 14. Відбиток з відкритим лотком

Після примірки протез був оцінений по середній лінії, ріжучому краю і лінії посмішки. Оклюзійний запис був виконаний з використанням матеріалу для реєстрації прикусу Futar Fast (Kettenbach). Впродовж декількох тижнів остаточний протез (монолітний діоксид цирконію на титановому каркасі) був завершений і доставлений у стоматологічну клініку (фото 15 і 16).

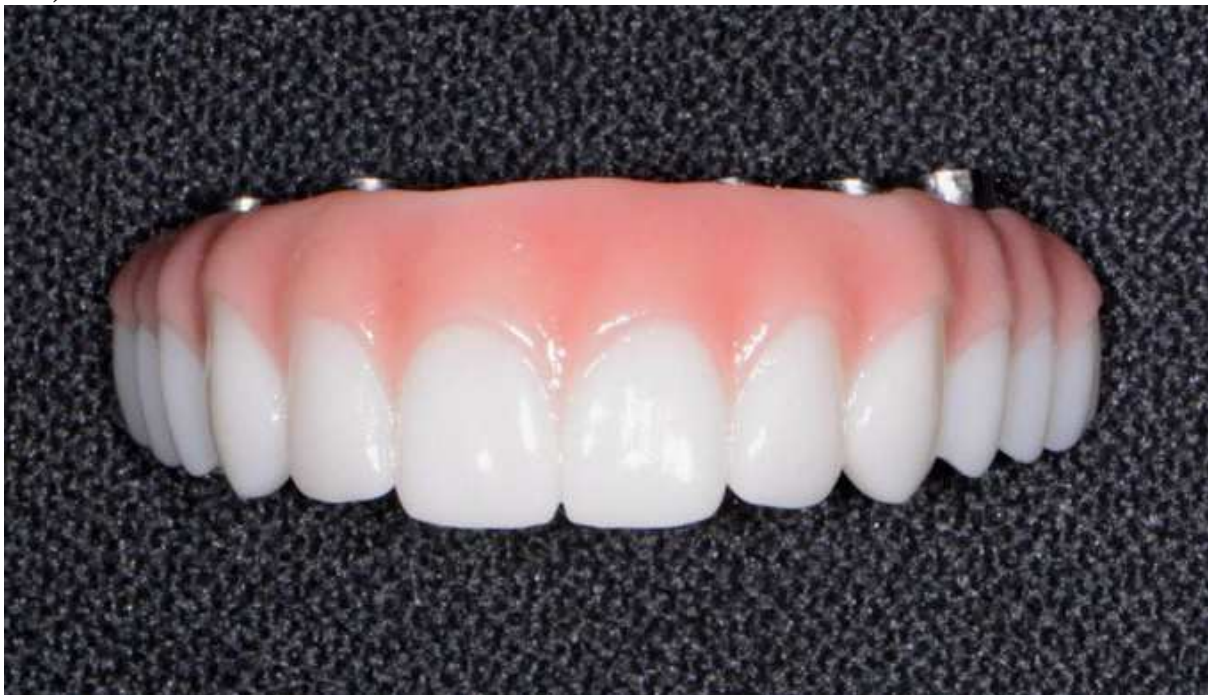

Фото 15. Остаточна гібридна реставрація

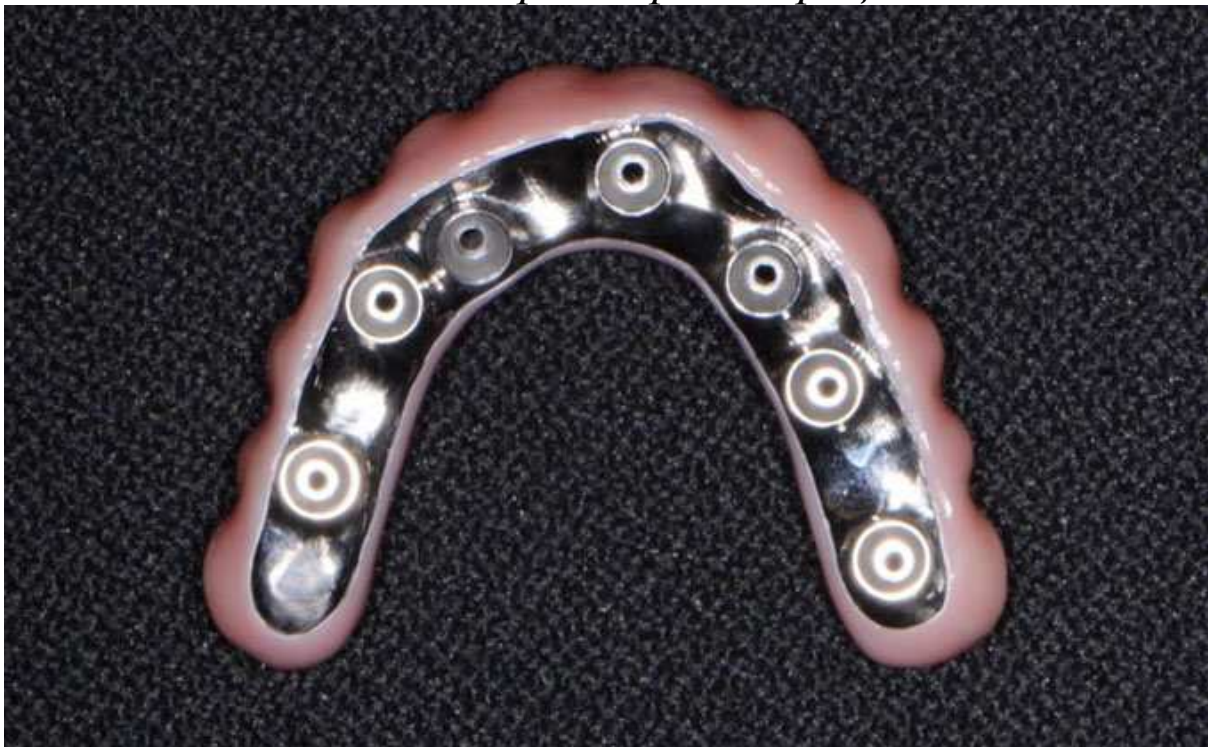

Фото 16. Монолітний гібридний протез з титановою рамою
Гібридний протез був встановлений і закручений відповідно до налаштувань, запропонованих виробником (фото 17-19). Отвори були герметизовані ПТФЕ, а потім композитом.

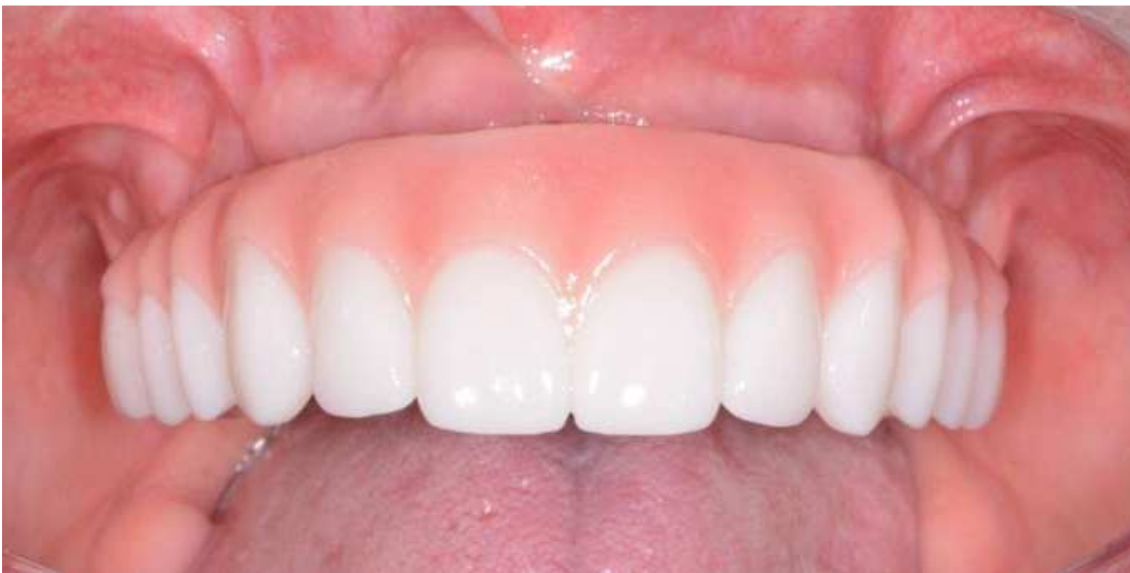

Фото 17. Післяопераційний вигляд спереду

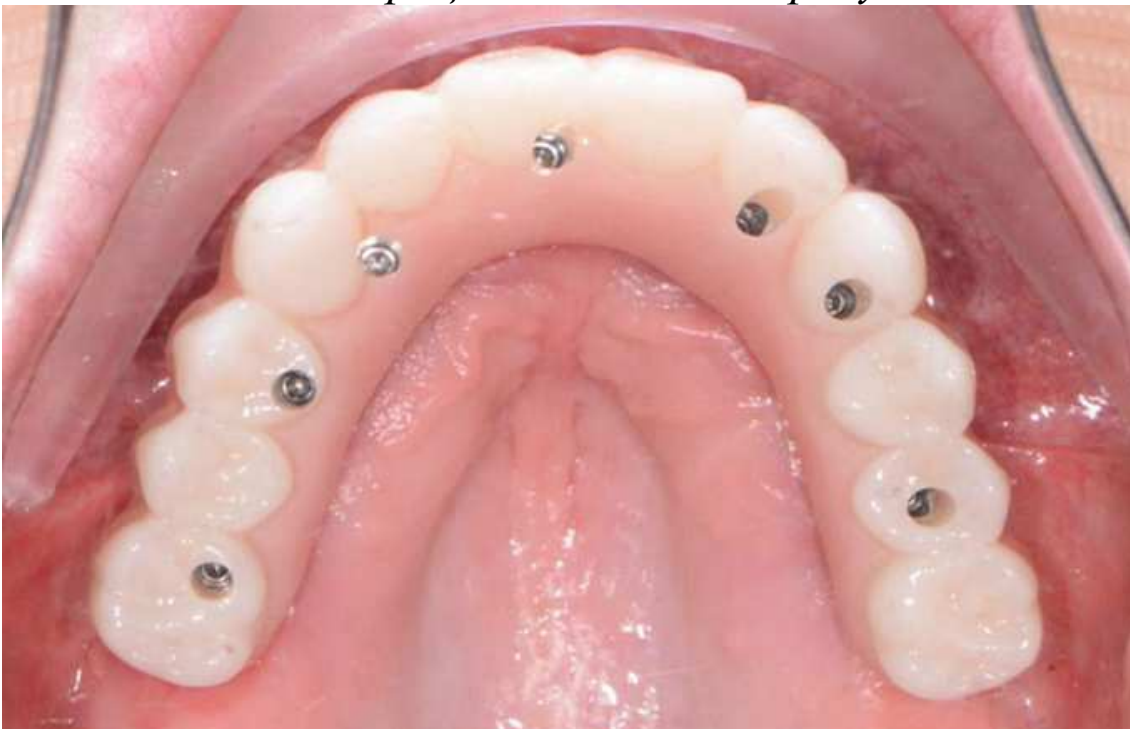

Фото 18. Післяопераційний оклюзійний вигляд

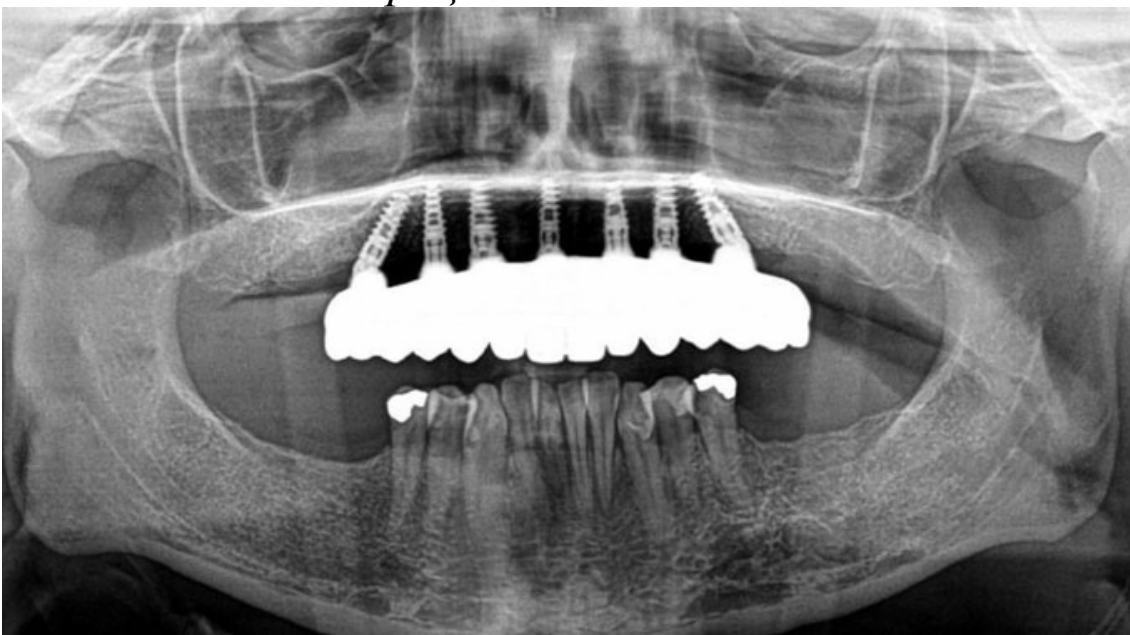


Фото 19. Післяопераційна панорамна рентгенограма

Висновок

Коли пацієнти звертаються в стоматологічну клініку з метою установки зубних імплантатів на весь зубний ряд, вони хочуть, щоб лікування і установка були виконані в короткі терміни і переважно в одному місці. Використовуючи хірургічні напрямні з КПКТ, практикуючі стоматологи можуть забезпечити максимально ефективно і передбачуване лікування з використанням протезування. При належному навчанні і відповідних матеріалах практикуючі стоматологи можуть забезпечити витягання, пересадку, установку імплантатів і незнімного тимчасового протеза за один прийом в одному місці.

Пацієнтка отримала інструкції з чищення і догляду зубних протезів. Крім того, була записана на планове професійне чищення, а також отримала консультацію, як дотримання гігієни ротової порожнини зробити своєю звичайною звичкою. Дивлячись на покращення зовнішнього вигляду свого обличчя, пацієнтка була задоволена і не пошкодувала про інвестиції у свою посмішку (фото 20).



Фото 20. Зовнішній вигляд до і після
Автор: л-р. Ара Назаріян